

CLINIQUE FRANCE VILLE

CENTRE CARDIOVASCULAIRE

Patient : Mme RASSY BOUCHRA

Prise en charge : MUPRAS

Date : 09/09/2022

Devis

128969

Prestation	Qté	Prix U.	Total
CORONAROGRAPHIE	1	6 000,00	6 000,00
TOTAL			6 000,00

Ventes en exonération de la TVA suivant l'article n°91-VI-1° du C.G.I

	TOTAL TTC
Total Devis	6 000,00



Docteur ASKOUR Meryem

Spécialiste en Cardiologie et Maladies Vasculaires

DU de Cardiologie Congénitale et Pédiatrique

Ancienne interne du CHRU de Lille

Echodoppler Cardiaque - Holter ECG

Holter tensionnel - Epreuve d'effort

M^{le} 04466

الدكتورة مريم أسكور

اختصاصية أمراض القلب و الشرايين

خريجة كلية الطب ليل بفرنسا

Casablanca le : 06/09/2022

Mme RACHY BOUCHRA

♀ 51 ans Ménopausée

Angor ins labile ++
brs Vaso dilateurs
+ b bloquants

→ Coronarographie
diagnostique

Créat = 6,8
Aout 2022

Dr. ASKOUR Meryem
Spécialiste des Maladies
- Cardio - Vasculaires
Boulevard Alaymoun Lotissement Yousra
Rue N° 7 Résidence Ryad Garden Imm
Appt 3 1er étage Oulfa - Casablanca

Résidence Ryad Garden, Boulevard Laymoun Lotissement Yousra, Rue N° 7, Zoubir Oulfa, Immeuble N°2
Appt 3, 1er étage - Tél : 05 22 89 07 07 - GSM : 06 94 67 20 41 - E-mail : cabinetaskour10@gmail.com

Docteur ASKOUR Maryem

Spécialiste en Cardiologie et Maladies Vasculaires

DU de Cardiologie Congénitale et Pédiatrique

Ancienne interne du CHRU de Lille

Echodoppler Cardiaque - Holter ECG

Holter tensionnel - Epreuve d'effort

الدكتورة مريم أسكور

اختصاصية أمراض القلب والشرابيين

خريجة كلية الطب ليل بفرنسا

ECHODOPPLER CARDIAQUE

Casablanca le : 17/08/2022

Mme RASSY BOUCHRA

VG non dilaté

Pas d'HVG

Cinétique VG segmentaire et globale conservée

FEVG= 60 % Pas d'Anevrisme , pas de Thrombus intracavitaire, pas de masse intracardiaque

OG dilatée à 29.5 cm² , libre d'échos

Profil mitral de type trouble de la relaxation

PTDVG basses E/E' moyenné= 6

IM de bas grade sur valve fine sans RM

Pas de valvulopathie aortique significative

Cavités droites non dilatées

VD normokinétique Onde S en DTI= 14 cm/s

Pas d'HTAP

VCI PLATE Péricarde fin et sec

Aorte initiale de taille normale

AU TOTAL :

- DIMENSIONS ET CINETIQUE VG CONSERVEES
- FEVG NORMALE
- OG DILATEE
- IM MINIME

ASKOUR Maryem
Spécialiste de Maladies
Vasculaires
Cardiologie
Congénitale et Pédiatrique
Casablanca

QUERET:

Résultats mesures:

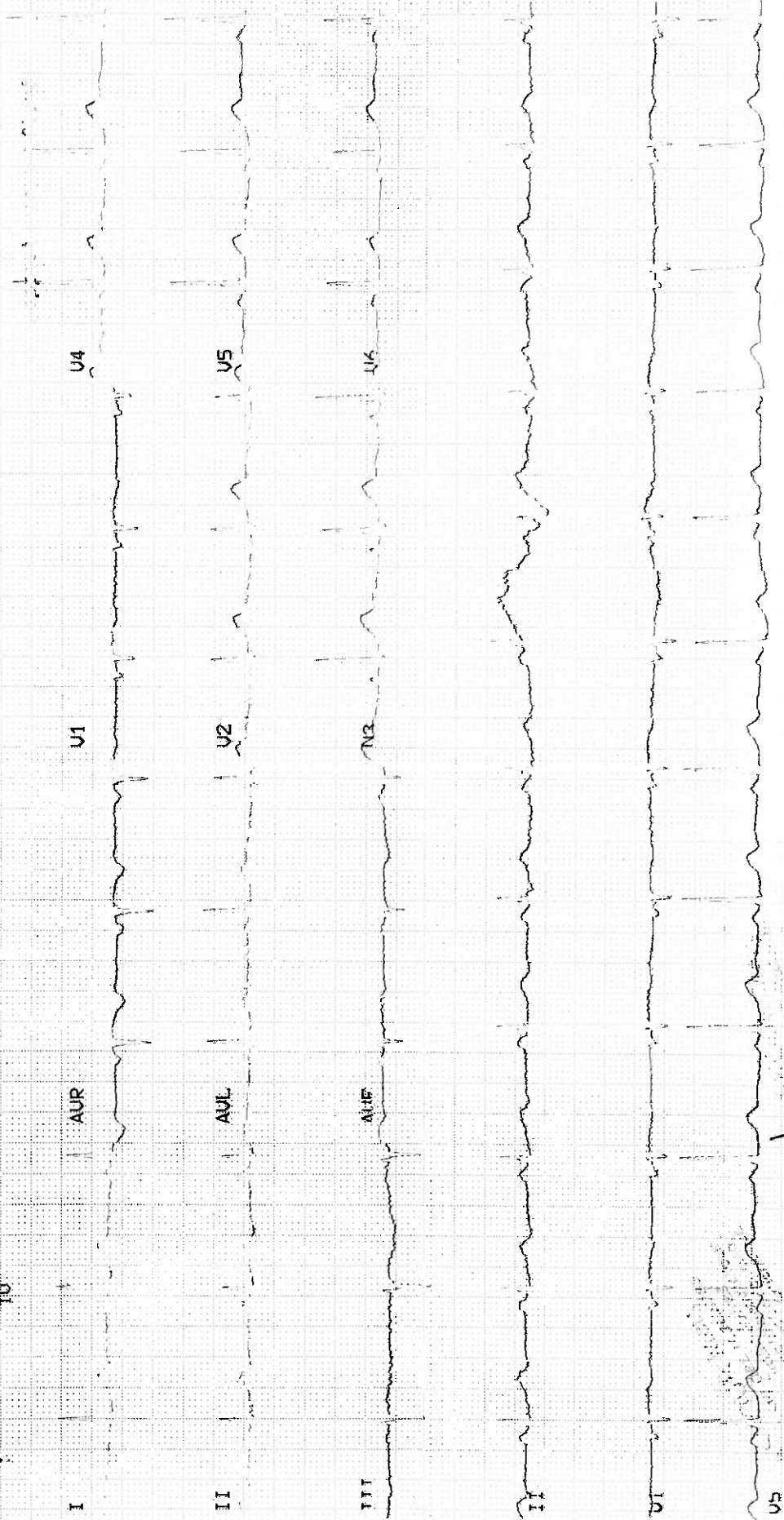
QRS : 74 ms
 QT/QTcB : 394 / 430 ms
 PQ : 136 ms
 P : 108 ms
 RR/PP : 838 / 835 ms
 P/QRS/T : 30 / -10 / 25 degrés
 QTd/QTcBD : 22 / 24 ms
 Sokolow : 1.4 mV
 NK : 10

DFFFF:

aUR -90
 aUL 0 I
 III +90
 aVF

Interprétation:

légère déviation axiale gauche
 zone transition. R/S entre U1 et U2
 ECG normal probable



19/08/2022

02 Jan 2001 00:09:55

5mm/s 10mm/mV

ADS

50Hz

0.08 - 40Hz

4x2.5R3

Mode auto.

U6.2 121 (1)

ROYAUME DU MAROC
CARTE NATIONALE D'IDENTITE



المملكة المغربية
البطاقة الوطنية للتعريف



BOUCHRA

بشري

RASSY

الراسي

Née le

18.11.1970

مزدانة بتاريخ

à MAARIF CASABLANCA ANFA

ب المعاريف الدار البيضاء أنفا

المدير العام للأمن الوطني

عبد اللطيف حموشي



CAN 968420

N° BH92672 رقم

صالحة إلى غاية 21.04.2031 Valable jusqu'au



ABDELAZIZ RASSY
TECHNICIEN AÉRONAUTIQUE B1
0004466



NSR
2022



Fin de validité : 31/12/2022

