

CLINIQUE ADAM BAHIA

139731

DEVIS

Date 02/12/2022
N° : 221202105840HA

Nom patient : BOUSSADAKA MOSTAFA

Prise en charge : MUPRAS

Traitements THYROIDECTOMIE TOTALE

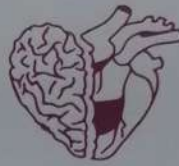
PRESTATIONS	Nombre	Lettre clé	Prix Unitaire	Montant
CHAMBRE	1		400,00	400,00
BLOC OPERATOIRE	120		25,00	3 000,00
			Sous-Total	3 400,00
HONORAIRES	Nombre	Lettre clé	Prix Unitaire	Montant
Dr. TARY MUSTAPHA (orl)	120		30,00	3 600,00
Dr. YOUKLIF (anesth/reanimateur)	60		30,00	1 800,00
			Sous-Total	5 400,00
MEDICAMENTS	Nombre	Lettre clé	Prix Unitaire	Montant
PHARMACIE	120		15,00	1 800,00
			Sous-Total	1 800,00

Total devis 10 600,00

Arrêté le présent devis à la somme de :
DIX MILLE SIX CENTS DIRHAMS

CLINIQUE ADAM
بني آدم باهيا
Bd Med 6 Lot Babylone N°7 et N°8
Ain Chock - Casablanca
Tél: 0522 87 43 43

CLINIQUE ADAM BAHIA
Multidisciplinaire



مصحة آدم باهية
متعددة الاختصاصات

Casablanca, le 09/12/22 الدار البيضاء في

Chirurgie ORL et maxillo-faciale
Chirurgie Traumatologique
Chirurgie viscérale
Chirurgie gynécologique
Accouchement
Réanimation - Néonatal
Soins intensifs
Chirurgie Ophtalmologique
Chirurgie Plastique et Esthétique
Neurochirurgie
Chirurgie Cardiovasculaire
Cardiologie interventionnelle
Chirurgie urologique
Lithotripsie des Calculs Urinaires
Scanner - Panoramique
Radiologie standard
Echographie doppler

M^r: BOUSSADAKA MOSTAFA

thyroïdectomie

totale K12

Siège social : Bd. Mohamed 6,
lot babylone N°7 et 8
Ain chock - Casablanca
BP 20000 - Localisation
(33.5392611, -7.5790848)
Tél : 05 22 87 33 33
Fax: 05 22 87 43 43
Email: Contact@cliniqueadambahia.com
Site web: www.cliniqueadambahia.com

SARL au capital de 4000000 DH
IF : 33593658 - Patente : 34082876
CNSS : 1618150 - RC: 421637
CE: 002200469000031
Banque Crédit Agricole RIB :
25780024421331651012092
Banque ATTIJARI Wafa Bank RIB :
07780000229400000063962

دكتور الطاري مصطفى
Docteur Mustapha TARY
ORL-Allergologie
62, Bloc 12 Sidi Othmane
Tél: 05 22 59 98 70
INP: 061126165

**CENTRE DE RADIOLOGIE
EL OULFA**



**مركز الفحص بالأشعة
الألفة**

Docteur Fatiha LASRI
Médecin Radiologue

- Diplôme National de Spécialité
- Diplôme Inter-Universitaire de Spécialité - Nancy II
- Ex-Médecin attaché des Hôpitaux de Londres & Amsterdam

Dr Bouchaib EL MDARI
Médecin Radiologue

- Diplôme National de Spécialité
- Diplôme Inter-Universitaire de Spécialité - Nancy II
- Ex-Médecin attaché au CHU Ibn Rochd

- Scanner Spirale Corps Entier
- Dentascanner - Panoramique Dentaire
- Echographie Générale

- Echographie-Doppler Couleur
- Echographie Ostéo Articulaires
- Radiologie Numérisée

- Ostéodensitométrie
- Mammographie Numérisée
- Radiographie Rachis Entier
- Radio - Photo

Casablanca, le 23/11/2022

PATIENT : BOUSSADAKA MOSTAFA
MEDECIN TRAITANT : DR. BEHATE Mohamed
EXAMEN(S) REALISE(S) : ECHOGRAPHIE CERVICO-THYROIDIENNE

- Glande thyroïde augmentée de volume multinodulaire de contours bosselés avec un aspect plongeant à gauche.

Topographie et caractéristiques des nodules prédominants :

Lobe droit :

- Nodule polaire supérieur isoéchogène mesurant 23 x 11 mm avec une zone de kystisation et une vascularisation périphérique classé EU-TIRADS 3.
- Nodule médiolobaire postérieur similaire mesurant 12 x 7 mm classé EU-TIRADS 3.
- Nodule lobo-isthmique inférieur mesurant 23 x 14 mm isoéchogène à vascularisation périphérique classé EU-TIRADS 3.

Lobe gauche :

- Volumineux lobo-isthmique inférieur isoéchogène hétérogène avec des zones hypoéchogènes et des zones de kystisation, mesurant 37 x 25 mm à vascularisation périphérique classé EU-TIRADS 4.
- Nodule lobo-isthmique supérieur isoéchogène avec zone de kystisation une vascularisation périphérique mesurant 19 x 12 mm classé EU-TIRADS 3.

Lobe droit = 32cc (normal = 4 à 10cc).

Lobe gauche = 37cc (normal = 4 à 10cc).

Isthme = 6mm (normal < à 5).

- Absence d'adénopathie cervicale de taille significative.
- Les glandes salivaires sous-mandibulaires et parotides sont d'aspect morphologique normal.
- Axes jugulocarotidiens libres.

Conclusion :

- Aspect de goitre multi nodulaire plongeant à gauche.
- Les nodules sont classés EU-TIRADS 3 et EU-TIRADS 4 (voir schéma).
- Absence d'adénopathie cervicale de taille significative.

SCORE EU-TIRADS (European Thyroid Imaging Reporting And Database System)

Score EU-TIRADS	Signification	Risque de malignité et C.A.T (%)
1	Examen normal	Risque 0 - Arrêt des échographies
2	Constamment bénin	Risque ≈ 0 - Surveillance clinique. +/- cytoponction évacuatrice de kyste si compressif
3	Très probablement bénin	Risque 2 à 4% - Surveillance échographique. Cytoponction si > 20mm - ≈ Micro-biopsie
4	Faible suspicion de malignité	Risque 6 à 17% - Cytoponction si > 15mm
5	Forte suspicion de malignité	Risque 26 à 87% - Cytoponction si > 10mm
ADENOPATHIE		Biopsie ou cytoponction obligatoire avec dosage de TG insitu.

Confraternellement

DR. ELMDARI BOUCHAIB

Bd. Oued Oum Rabii, Rue 50, N°2 - Oulfa - Casablanca

Tél. : 05 22 93 04 93 - 05 22 93 05 93 - Fax : 05 22 93 56 37 - E-mail : cro.radiologie.oulfa@gmail.com