

CLINIQUE MAGHREB

70, Rue Al Kadi Iass
(Ex Mont Cenis) Maârif
022-25 81 11/022-99 09 90 (Lignes Groupées)
147121
Casablanca

MLE
4780

110810

0645741905

DEVIS

Date	Nom du patient	Modalités de paiement	Références
06/03/2022	KHOUDARI FATNA	MUPRAS	2203291113/ OF ARDIA

Diagnostic

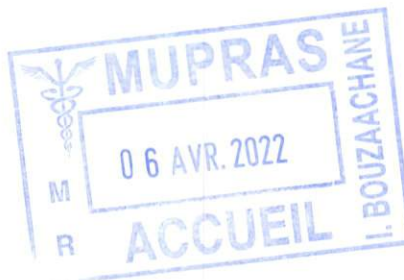

Désignations des prestations	Lettres Clé	Nbre	Prix unitaire	Montant Dirhams
CLINIQUE				
DILATATION AVEC 2 STENTS ACTIFS		1,00	62 000,00	62 000,00
TOTAL CLINIQUE				62 000,00

Arrêté le présent devis à la somme de :

SOIXANTE-DEUX MILLE DIRHAMS

TOTAL GENERAL

62 000,00



CLINIQUE MAGHREB

70, Rue Al Kadi Iass - Maârif - Casablanca

Tél. : 05 22 990 990 (L.G) 25 81 11 - 23 45 39

Fax : 05 22 23 45 40

Casablanca, le 05/04/22

NOTE CONFIDENTIELLE DU MEDECIN TRAITANT

Concernant KHOUDARI FATMA

1. Date de la constatation de l'état du Malade.....

2. Renseignements cliniques Sommaires.....

EC coronarographie avec mise de cathéter de ST

ECG - diabète - hypertension

Traitement envisagé, correspondant à la cotation indiquée sur le bulletin
D'information ou à la demande d'entente préalable.

Double pontage - ICA en b-circulaire

Dr. A. DAHREDDINE
Cardiologue Interventionnel
Centre de Cardiologie Anoual
Casablanca - GSM: 06 68 54 35 06



مصحة المغرب

CLINIQUE MAGHREB

70, Rue Al Kadi Lass - Maârif - Casablanca

Tél. : 05 22 990 990 (L.G) 25 81 11 - 23 45 39

Fax : 05 22 23 45 40

CORONAROGRAPHIE

31.03.2022

Casablanca, le

KHOUDARI FATNA

Technique :

Voie d'abord: Artère radiale gauche - 5 French

Produit de contraste utilisé: Ultravist : 50 mL

CORONAROGRAPHIE

Réseau coronaire gauche :

TCG: Athéromateux sans sténose significative.

IVA: de calibre moyen athéromateuse, présente une sténose serrée sur son segment proximal la longueur est de plus de 10 mm, stent du segment moyen est perméable sans sténose significative, le diamètre de référence est de 3 mm à ce niveau, le lit d'aval est athéromateux infiltré.

Circonflexe: de moyen diamètre, la CX moyenne présente une sténose serrée, le diamètre de référence est de 2.75 mm à ce niveau, le lit d'aval est d'assez bon calibre. La Cx distale présente une sténose modérée avec lit d'aval de bon calibre.

Réseau coronaire droit :

Dominée de petit calibre athéromateuse sans sténose serrée significative.

CONCLUSION

Sténose serrée de l'IVA proximale.

Sténose serrée de la CX moyenne.

Dr A. ELKHADIR

Dr. ELKHADIR Amine
Spécialiste en Cardiologie et Maladies Vasculaires
Tél: 06 62 08 68 98

