


ML: 2470

Tel: 06 4909 1568



PEC
112058



CLINIQUE CARDIOLOGIQUE FRANCEVILLE

مصلحة القلب والشرابين فرانس فيل

Casablanca le, 15/04/2022

KASSEI Abdelouahed


69, HTA, diabète
angi choro XL

Coronographie : artère coronari

Tronculaire série et menagant 2x

nécessite - angioplastie percutanée

Coronari



Dr. Khalid BAGHDADI
Chirurgien Cardio-Vasculaire
INPE: 091163956
22, Rue des Asphodèles - Casablanca
Tél: 06 61 14 70 70

Devis

Prestation	Qté	Prix U.	Total
QUADRUPLE PONTAGE CORONAIRE	1	130 000,00	130 000,00
TOTAL			130 000,00

Ventes en exonération de la TVA suivant l'article n°91-VI-1° du C.G.I

	TOTAL TTC
Total Devis	130 000,00



CORONAROGRAPHIE

PATIENT : KASSED ABDELOUAHED

OPÉRATEUR :

DR ALLALI CLINIQUE CARDIOLOGIQUE FRANCEVILLE

CORRESPONDANT : Pr CHRAÏBI SAÏD

مصحة القلب والشرابين فرانس فيل

Voie d'abord: radiale droite 5 F

Ctes Hémodynamiques:

Fréquence cardiaque: 89 /min

Rythme cardiaque : Rythme sinusal

Aorte (s/d-m) mmHg: 154/85 mmHg

Angiographie coronaire:

Réseau coronaire gauche :

. Le tronc commun est de calibre normal présente une sténose serrée au niveau de son segment moyen de l'ordre de 80%.

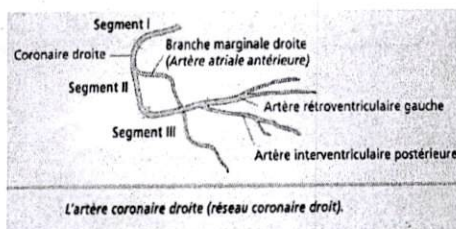
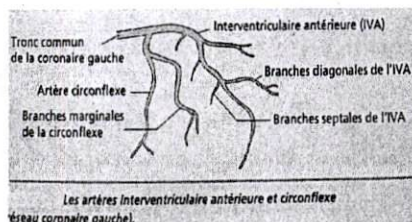
. L'artère inter ventriculaire antérieure est de calibre normal, présente des sténoses serrées et étagées au niveau de son segment proximal, moyen et distal.

. L'artère circonflexe est une artère de calibre normal présente des sténoses serrées au niveau de sa première et dernière marginales avec une belle distalité.

Réseau coronaire droit :

. L'artère coronaire droite est de petit calibre dominée.

Conclusion :



Réseau coronaire athéromateux et calcifié avec des lésions tritornculaires sévères :

- . Sténose serrée du tronc commun.
- . Triple sténose serrée de l'IVA proximale, moyenne et distale.
- . Sténose serrée de la première marginale.
- . Sténose serrée de la dernière marginale.

Signé : DR ALLALI

DR ALLALI