

# CARDIO RADIO CATH-LAB

INSTITUT DE CARDIOLOGIE ET D'ANGÉIOLOGIE

Dde  
Mlle. 862  
06.66.98.79.09

127565

## DEVIS

Date 30/08/22  
N° : 220830095722HA

Nom patient : **ASMAHANE SALIM**

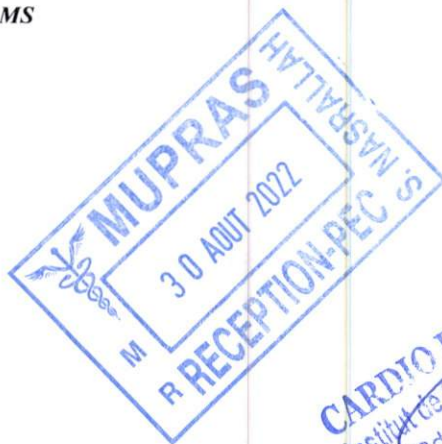
Prise en charge : **MUPRAS**

Traitements **CORONAROGRAPHIE**

PRESTATIONS		Nombre	Lettre clé	Prix Unitaire	Montant
	CORONAROGRAPHIE	1		6 000.00	6 000.00
				Sous-Total	6 000.00

Arrêté le présent devis à la somme de :  
**SIX MILLE DIRHAMS**

**Total devis 6 000.00**



Dr Driss BENCHAKROUNE  
Cardiologue - Rythmologue  
Diplômé de la faculté de médecine de Rabat  
Diplômé en rythmologie de l'Université de Bordeaux  
Ancien médecin des hôpitaux de Bruxelles  
Ancien médecin de l'hôpital militaire de Rabat

دكتور بنشكرون ادريس  
متخصص في أمراض القلب و الشرايين  
متخصص في اضطرابات نبضات القلب  
خريج كلية الطب بالرباط و بوردو (فرنسا)  
طبيب سابق بمستشفيات بروكسل (بلجيكا)  
طبيب سابق بالمستشفى العسكري (الرباط)

## CABINET DE CONSULTATIONS ET D'EXPLORATIONS CARDIO-VASCULAIRES

Electrocardiogramme

Echographie cardiaque  
trans-thoracique

Echographie cardiaque  
trans-oesophagienne

Echographie doppler  
vasculaire

Holter rythmique

Holter tensionnel

Epreuve d'effort

Rythmologie diagnostique  
et interventionnelle

Implantation de pacemaker

Implantation de  
défibrillateur

Electrophysiologie  
endocavitaire

Exploration des troubles  
du rythme cardiaque  
et palpitations

29/08/2022

### Demande de coronarographie

**Mme HAFDI Asmahane**

Patiente de 67 ans, diabétique mal équilibrée, surpoids, accusant un angor mixte ainsi qu'une dyspnée stade II à III NYHA et palpitations.

Son examen cardiovasculaire trouve des BDC rapides réguliers

Son ECG inscrit une tachycardie sinusale + abrasion de R en ASA


Son échocardiographie objective :

**Cavités cardiaques non dilatées. Contractilité globale du VG conservée avec hypokinésie antérieure, FEVG = 60 % SB. PRVG élevées. Anomalie de relaxation du VG. Indication à une coronarographie**

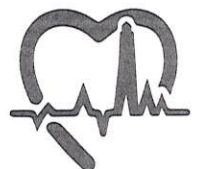
Une coronarographie diagnostique est nécessaire.

Cordialement

**Dr Benchakroune Driss**



193, bd Oum Rabii - 2ème étage - Oulfa - Casablanca  
193 شارع أم الربيع - ولغا - البيضاء  
( au dessus laboratoire ORBIO - Face Lydec )  
Tel : 05 22 90 80 20  
Portable/WhatsApp : 07 77 04 78 68  
06 61 29 13 24  
Email : driss.benchakroune@gmail.com



Dr Driss BENCHAKROUNE

Cardiologue - Rythmologue

Diplômé de la faculté de médecine de Rabat

Diplômé en rythmologie de l'université de Bordeaux

Ancien médecin des hôpitaux de Bruxelles

Ancien médecin de l'hôpital militaire de Rabat

دكتور بنشكرون ادريس

متخصص في أمراض القلب و الشرايين

متخصص في اضطرابات نبضات القلب

خريج كلية الطب بالرباط و بوردو (فرنسا)

طبيب سابق بمستشفيات بروكسل (بلجيكا)

طبيب سابق بالمستشفى العسكري (بالرباط)

## CABINET DE CONSULTATIONS ET D'EXPLORATIONS CARDIO-VASCULAIRES

Electrocardiogramme

Le 29/08/2022

Echographie cardiaque  
trans-thoracique

### COMPTE RENDU D'ECHOGRAPHIE DOPPLER CARDIAQUE

**Mme HAFDI Asmahane**

Echographie cardiaque  
trans-oesophagienne

Ventricule gauche non dilaté, à parois de taille limite, de contractilité globale conservée avec hypokinésie antérieure FEVG = 60 % SB

Echographie doppler  
vasculaire

Pressions de remplissage du VG élevées

Anomalie de relaxation VG

Holter rythmique

Ventricule droit non dilaté, de bonne fonction systolique, TAPSE = 20 mm, Onde Sa tric = 12 cm/s.

Oreillettes de taille normale.

Holter tensionnel

Aorte ascendante non dilatée.

Epreuve d'effort

Péricarde sec

Veine cave inférieure fine et compliant.

Rythmologie diagnostique  
et interventionnelle

Absence de thrombus intra-cavitaire ou de végétation décelable en ETT.

Sigmoïdes aortiques : 3 cusps, de bonne ouverture, absence de rétrécissement aortique - micro fuite aortique.

Implantation de pacemaker

Valves mitrales de bonne ouverture, absence de rétrécissement mitral, fuite mitrale minime

Implantation de  
défibrillateur

Profil mitral normalisé / type 2

Absence d'anomalie valvulaire pulmonaire ou tricuspide.

Electrophysiologie  
endocavitaire

Fuite tricuspide minime physiologique, PAPS à 31 mmHg.

Exploration des troubles  
du rythme cardiaque  
et palpitations

**AU TOTAL : Cavités cardiaques non dilatées. Contractilité globale du VG conservée avec hypokinésie antérieure, FEVG = 60 % SB. PRVG élevées. Anomalie de relaxation du VG. Indication à une coronarographie**

193, bd Oum Rabii - 2ème étage - Oulfa - Casablanca

193 شارع أم الربيع - ولغا - البيضاء

( au dessus laboratoire ORBIO - Face Lydec )

Tel : 05 22 90 80 20

Portable/WhatsApp : 07 77 04 78 68

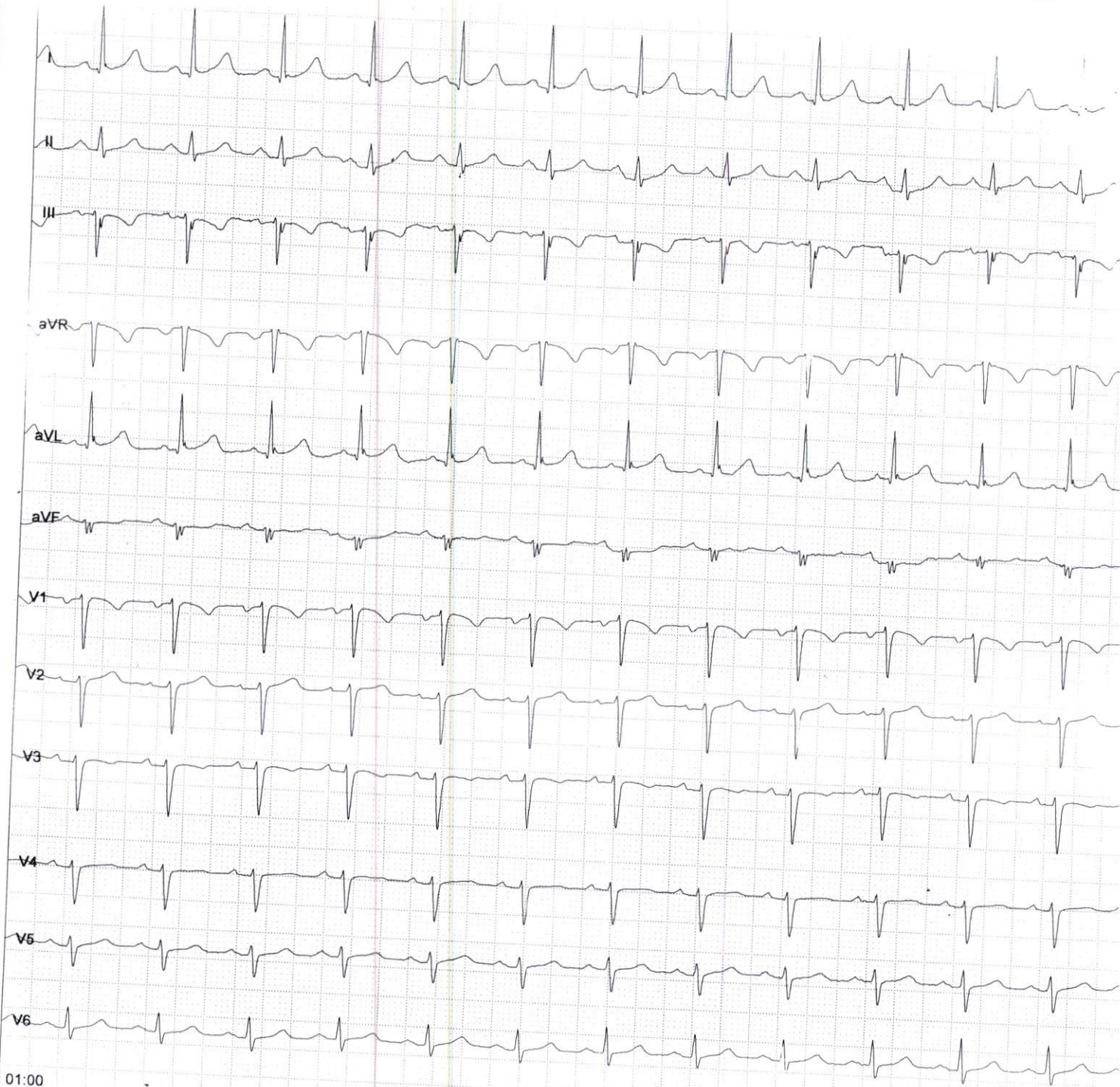
06 61 29 13 24

Email : driss.benchakroune@gmail.com

Dr. BENCHAKROUNE Driss  
Cardiologue - Rythmologue  
193, Bd Oum Rabii Oulfa - Casablanca  
Tel : 05 22 90 80 20 - 07 77 04 78 68



bpm ms 95 628 96 624 96 624 96 622 96 622 96 624 96 620 96 620 96 620 98 610 103 582



01:00

Fréquence :	1000 Hz	Intervalle PR	154 ms
Temps d'échantillon	75 s	Intervalle QT	374 ms
HR:	95 bpm	Intervalle QTc	471 ms
Intervalle P	106 ms	Axe P	48,62°
Intervalle QRS	96 ms	Axe QRS	-15,62°
Intervalle T	190 ms	Axe T	8,11°

Prompt:  
Puls. totals 116, Rythme normal 116, SVE 0, VE 0.

Tachycardie sinus +  
sténose de R. coronaire

Signature du médecin :

ROYAUME DU MAROC  
CARTE NATIONALE D'IDENTITE

الجمهورية المغربية  
البطاقة الوطنية للتعريف

اسمها  
سليم

ASMAHANE

SALIM

01.10.1954

منذالة بلانكس  
ب سیدی بلبوط الحار البيضاء أنفا

1 SIDI BELYOUT CASABLANCA ANFA

المدير العام للمار الوطني

عبد الحفيظ حموشي

Valable jusqu'au 23.05.2032

صالحة إلى غاية 23.05.2032