

pec

50063

06 66 27 47 83

129464

PLI CONFIDENTIEL

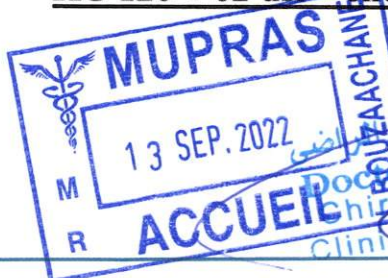Date : 12/09/2022



POLYCLINIQUE ATLAS

Mme AAISSI ZAHRA, ayant comme antécédent HTA, pontage coronaire, présente une vésicule biliaire micro lithiasique avec sludge, nécessitant une cholécystectomie par voie cœlioscopie + vérification (VBP) de la voie biliaire principale avec hospitalisation en USI.

KC 120 + 02 usi + cholangiographie



Signature : Dr RADHI N

الدكتور نور الدين
 جراح
 Clinique Atlas-Casa

D E V I S

Date 12/09/2022
 N° : 220912111503CO

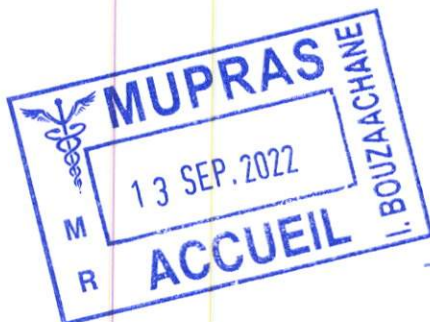Nom patient : **AAISSI ZAHRA**

Prise en charge : **R.A.M / MUPRAS**


Traitements **VB +USI**

PRESTATIONS		Nombre	Lettre clé	Prix Unitaire	Montant
SOINS INTENSIF BLOC OPERATOIRE CHOLANGIOGRAPHIE		2	JOUR	1 000,00	2 000,00
		120	Kc	25,00	3 000,00
		1		1 000,00	1 000,00
				Sous-Total	6 000,00
HONORAIRES		Nombre	Lettre clé	Prix Unitaire	Montant
Dr. EQUIPE CHIRURGIENS (chir.générale/co Dr. EQUIPE REANIMATEURS (rea/usi) Dr. ANESTHESISTE REANIMATEU (anesth. rea		120		30,00	3 600,00
		2	2V2	400,00	800,00
		65		30,00	1 950,00
				Sous-Total	6 350,00
MEDICAMENTS		Nombre	Lettre clé	Prix Unitaire	Montant
PHARMACIE MEDICALE PHARMACIE FF/CH= K X 15		1	PH	1 000,00	1 000,00
		120	PH	15,00	1 800,00
				Sous-Total	2 800,00

Total devis 15 150,00



Polyclinique Atlas
 FACTURATION
 17-Rue Jean Jaurès Q.Gauthier
 Casablanca-Tél: 27 94 94



الفحص بالأشعة واد المخازن Radiologie Oued El Makhazine

Dr. Khalid BERRADA SOUNNI

Lauréat de la Faculté de Médecine
de Montpellier

الدكتور خالد بريدة السوني

خريج كلية الطب
بمونتبيلي

CASA-LE. 06.08.2022

NOM : AAISSI ZAHRA
DR : ZOHEIR FATIMA
RX : ECHOG ABDOMINALE

I.R.M

SCANNER SPIRALE
CORPS ENTIER - 3D
Multi-barrettes

DENTA-SCANNER

RADIOLOGIE
Conventionnelle
Numérisée

RACHIS ENTIER
Numérisée

GONOMETRIE
Numérisée

ECHOGRAPHIE
pluridisciplinaire

ECHOGRAPHIE
Doppler couleur

MAMMOGRAPHIE
Numérisée

OSTEO-DENSITO
Biphotonique

PANORAMIQUE
DENTAIRE
Numérisée

TELERADIO A 4 M
Numérisée

CONE BEAM

RADIO - PHOTO

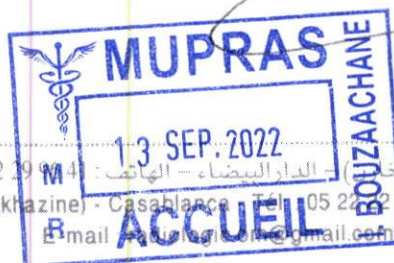L'exploration échographique de l'abdomen montre :

- ♦ Le foie est de taille normale, de contours réguliers, d'échostructure stéatosique homogène.
- ♦ Absence de dilatation des voies biliaires intrahépatiques et de la voie biliaire principale.
- ♦ Vésicule biliaire pleine à paroi fine, siège d'un sludge épais mobile dont le contenu présente de très fines microlithiases.
- ♦ Tronc porte de calibre normal, perméable.
- ♦ Le pancréas est normal au niveau de sa tête.
- ♦ Les deux reins et la rate sont d'aspect normal.
- ♦ Absence d'épanchement péritonéal.
- ♦ Vessie semi-pleine.

Conclusion :

- ♦ Météorisme abdominal.
- ♦ Stéatose hépatique grade I.
- ♦ Sludge biliaire à contenu finement microlithiasique.

CONFRATERNELLEMENT
DR. BERRADA SOUNNI .K.



05 22 22 08 10 / 05 22 22 26 56 / 05 22 29 96 41 : الهاتف : الدار البيضاء - المخازن (ساحة واد المخازن) - 12, Rue d'Alger (Place Oued El Makhazine) - Casablanca. Tél : 05 22 22 08 10 / 05 22 22 26 56 / 05 22 29 96 41

E-mail : radiologie.rom@gmail.com