



145039

Imprimé le 14/01/2023 à 14:11:38

PRESTATION	OBSERVATION	Qté	PRIX UNITAIRE	TOTAL
SOINS INTENSIFS		5	1 000,00	5 000,00
HOSPITALISATION		2	400,00	800,00
PHARMACIE SELON JUSTIF		1	6 000,00	6 000,00
ECHO DOPPLER CARDIAQUE		1	1 000,00	1 000,00
ECG		1	150,00	150,00
EEG		1	800,00	800,00
<b>TOTAL CLINIQUE</b>				<b>13750,00</b>

PRESTATION	OBSERVATION	Qté	PRIX UNITAIRE	TOTAL
RX THORAX	12V2	1	132,00	132,00
IRM CEREBRALE		1	2 200,00	2 200,00
EQUIPE REANIMATEUR		12	200,00	2 400,00
DR. EL FILALI HIND		2	200,00	400,00
DR. RAFAI		2	200,00	400,00
BILAN BIOLOGIQUE		1	6 000,00	6 000,00
TOTAL AUTRES PRESTATIONS				11532,00

**POLYCLINIQUE  
DAR SAHAM**

**URGENTES 24/24** مستعجلات

728, Bd. Modibo keita Casablanca 20100 - Tél : +212 5 22 851 414 - Fax : +212 5 22 830 880 - C.N.S.S. 5387246 - Patente : 36372350 - I.F. : 1087352  
 Attijari Wafa Banque Agence 2 Mars, RIB : 007 780 000000 122 5000355 58 E-mail : contact@cliniquedarsalam.ma - www.cliniquedarsalam.ma  
 Code Swift : BCMAMAMC - ICE : 001660857000058



مصحة دار السلام  
CLINIQUE DAR SALAM

Jende de PEC

Casablanca, le 13/01/23

Mr Hoiti Mohamed, 61ans, HTA  
ne peut pas le tenir, bien  
portant, sportif, non tabagique,  
Avis 6 13/01/23 pour hémiparésie  
gauche + parésie faciale, d'isbl=  
drub6.  
ECG et 1. PA 16/7 FC 1  
SpO2 1 97%.  
Il nécessite une PEC aux UR  
de SJ + 2 J en ch6re de  
IRM + Avis cardiologue et  
Neurologue sur compl6.

Dr. F. Madani  
Clinique Dar Salam  
INP: 091214197

URGENCES 24/24 مستعجلات

728 Bd Modibo Keita Casablanca 20100 - Tél : +212 5 22 851 414 - Fax : +212 5 22 830 880 - E-mail : contact@cliniquedarsalam.ma  
www.cliniquedarsalam.ma - CNSS : 5387246 - Patente : 36372350 - IF : 1087352

M. HAITI Mohamed  
Né le : 23/08/1951  
Admis le : 13/01/2023 22h28  
Org : MUPRAS



23013222857

at :  
ant :  
Méd. référant :  
Méd. soignant :

QRS : 96 ms  
QT / QTcBaz : 364 / 387 ms  
PQ : 168 ms  
p : 116 ms  
RR/pp : 876 / 882 ms  
P/QRS/T : 65 / 56 / 41 degrés

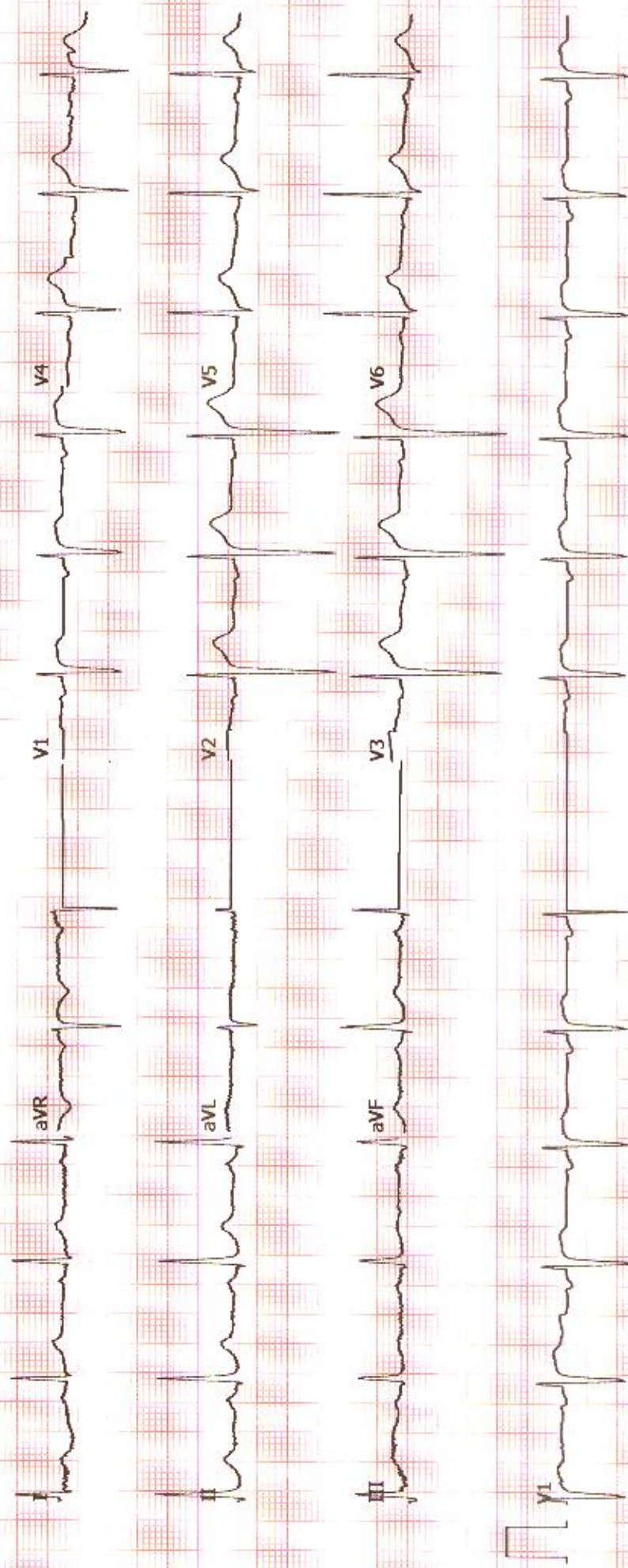
\*\*\* Qualité des données médiocre, interprétation éventuellement compromise  
Rythme sinusal avec Complexes de fusion  
ECG normal par ailleurs

13.01.2023 22:44:32

Localité :  
Numéro d'ordre :  
Indication :  
Médicament 1 :  
Médicament 2 :  
Médicament 3 :

Chambre :

68 /min  
- / - mmHg





Casablanca, le 13/01/2023

Patient : **HAITI Mohamed**

Prescripteur: **EQUIPE REA**

### **IRM CEREBRALE**

**TECHNIQUE :** Axial FLAIR, T2\*, SE T2, Sagittal SE, T1, Diffusion et ADC. Séquence angiographique artérielle.

#### **RESULTAT :**

Quelques hypersignaux punctiformes T2 et Flair de la substance blanche péri ventriculaire et des centres semi ovales d'allure vasculaire.

Absence de lésion ischémique ou hémorragique d'allure récente.

Structures médianes en place.

Absence d'hydrocéphalie.

Fosse cérébrale postérieure sans anomalie.

Citernes de la base libres.

Intégrité du Polygone de Willis.

#### **CONCLUSION :**

Leucopathie micro-vasculaire minime (Fazekas 1).

Absence de lésion ischémique ou hémorragique d'allure récente.

Cordialement

**Urgences 24/24**

728, Bd Modibo keita - Casablanca 20100 شارع موديبو كيتا - الدار البيضاء 20100  
☎ 05 22 85 14 14 (LG) - Fax : 05 22 83 08 80 - E-mail : [contact@cliniquedarsalam.ma](mailto:contact@cliniquedarsalam.ma)