



مختبر التشريح الدقيق مولاي إدريس I

LABORATOIRE DE PATHOLOGIE MY IDRIS I<sup>er</sup>

Oncologie & Diagnostic du Maroc

145215

**Dr. Latifa BADRE**

Anatomocytologiste  
Diplômée de la Faculté de  
Médecine de STRASBOURG

Casablanca, le 05/01/2023

Nom et Prénom : EL HAMZI MOULAY AHMED

N° D'examen : 2301H0117

### DEVIS

Nature du prélèvement	Cotation	Montant TTC
Vésicule biliaire + antre + fundus + lésion bulbaire.	B1050	1200.00 Dhs

**Arrêtée le présent Devis à la somme de Mille Deux Cent Dirhams.**

Signé : Dr L.BADRE

LABORATOIRE DE PATHOLOGIE  
MOULAY IDRIS I<sup>er</sup>  
86, Bd. My Idriss I<sup>er</sup> (Face à l'Ecole  
Charles de Foucauld) Rés. Al Jawaher  
Tél : 05 22 86 18 36 / 29-Casablanca  
ICE 000 1231 0000

Dr. Amal BENKIRANE

Professeur d'Anatomie Pathologique  
Ex. Enseignante à la Faculté  
de Médecine de Casablanca



CENTRE DE  
PATHOLOGIE  
SPÉCIALISÉE  
CASABLANCA

CASAPATH

Dr. Lamia JABRI

Professeur d'Anatomie Pathologique  
Ex. Enseignante à la Faculté de  
Médecine de Casablanca

DEMANDE D'EXAMEN ANATOMO-CYTOPATHOLOGIQUE

De la part du Dr : BENKIRANE // STALAMI

Nom et prénom du patient :

Age : Sexe :

Date de prélèvement :

Renseignements cliniques et paracliniques :

1) Autr + fonde  
2) Lésion bulbaire  
3) cholestérolome (vblite)

Organe prélevé : voir le compte rendu

Nature de l'acte réalisé :

Biopsie antérieure : ☐ Oui ☒ Non

FCV : ☒ Vagin ☐ Exocol : ☐ Endocol :

Date des dernières règles : Parité :

Thérapeutique antérieure ou en cours :

Signature & Cachet

DR. BENKIRANE MED JAL  
HEPATO GASTRO ENTEROLOGUE  
13, Bd. Ain Taoujate Casablanca  
Tél : 05 22 27 03 53

6, rue des Hôpitaux - Résidence du Parc - 1<sup>er</sup> étage 20360 Casablanca, Maroc

Tél.: 05 22 22 13 46 / 66 - Fax : 05 22 22 14 24 - E-mail : labocasapath@gmail.com

LABORATOIRE DE PATHOLOGIE  
Miy. IBRISS 1er  
85 Bd My Idriss 1er (face à l'Ecole  
Charles de Foucauld) Rés. Al Jawaher  
20360 - 05 22 22 13 46 / 29 - Casablanca



**Dr. Amal BENKIRANE**

Professeur d'Anatomie Pathologique  
Ex. Enseignante à la Faculté  
de Médecine de Casablanca



**CENTRE DE  
PATHOLOGIE  
SPÉCIALISÉE  
CASABLANCA**

**CASAPATH**

**Dr. Lamia JABRI**

Professeur d'Anatomie Pathologique  
Ex. Enseignante à la Faculté de  
Médecine de Casablanca

**DEMANDE D'EXAMEN ANATOMO-CYTOPATHOLOGIQUE**

De la part du Dr : **BENKIRANE // EL TALAOUI**

Nom et prénom du patient : **EL HADZI MY Ahmed**

Age : **66** Sexe : **Male**

Date de prélèvement : **05/01/23**

Renseignements cliniques et paracliniques :

- 1) Autre + fumeur
- 2) Lésion pulmonaire
- 3) Cholestérolémie (vs L.H.)

Organe prélevé : **voir le compte rendu**

Nature de l'acte réalisé :

Biopsie antérieure : ☐ Oui ☐ Non Réf :

FCV : ☐ Vagin ☐ Exocol : ☐ Endocol :

Date des dernières règles : Parité :

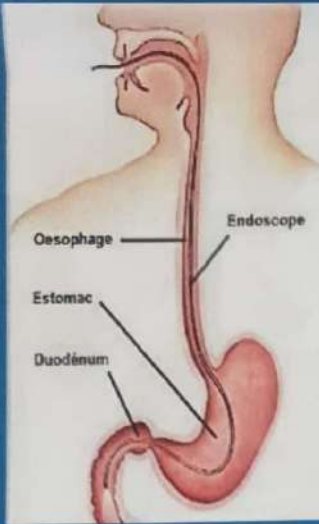
Thérapeutique antérieure ou en cours :

Signature & Cachet  
**DR. BENKIRANE LAMIA**  
HEPATO GASTRO ENTEROLOGUE  
13, Bd. Ain Taoujate Casablanca  
Tél : 05 22 27 03 53

6, rue des Hôpitaux - Résidence du Parc - 1<sup>er</sup> étage 20360 Casablanca, Maroc  
Tél.: 05 22 22 13 46 / 66 - Fax : 05 22 22 14 24 - E-mail : labocasapath@gmail.com

## COMPTE RENDU

### D'UNE ENDOSCOPIE DIGESTIVE HAUTE



**Dr M.J BENKIRANE**

Spécialiste en Hépatogastro  
Entérologie

Diplômé de la faculté de médecine de  
Paris

Ancien attaché au CHU Bichat (Paris)  
et à l'hôpital de Poissy

Diplômé en endoscopie digestive et  
interventionnelle

Diplômé en échographie digestive

Diplômé en nutrition

Membre de la société française de  
Gastro Entérologie

13, Bd Ain Taoujtate  
(en face clinique Badr)  
Rés Iliass Appt N° 3, 2<sup>ème</sup> Etage –  
Quartier Bourgogne - Anfa  
Casablanca

13 شارع عين توجطت  
إقامة إلياس شقة رقم 3 الطابق الثاني -  
الدار البيضاء  
05 22 27 03 53 ■

Casablanca le : 05/01/2023

Nom et Prénom: MR EL HAMZI MOULAY AHMED

Appareil : Appareil : VIDEO OLYMPUS. GIF-H CV190

Indication : épigastralgie

**\*\* Examen réalisé à la clinique BADR sous sédation (Propofol).**

**Anesthésiste : Dr BENNANI**

Oesophage L'introduction du fibroscope a été réalisée sous contrôle de la vue, elle est aisée ; le corps de l'oesophage est normal, la muqueuse oesophagienne est intacte ; le cardia anatomique est en place bien continent et situé à 40cm des arcades dentaires.

Estomac : Présence d'un lac muqueux clair

+ Le fundus : Les faces de l'estomac sont normales ; les angles ne sont pas déplacés ; La muqueuse fundique est érythémateuse, congestive peu érosive (biopsies POT1) et la retro vision ne trouve pas d'anomalie de la région sous cardiale.

+ L'antré : La muqueuse antrale est érythémateuse peu érosive (biopsies POT1)

+ Le pylore : Centré bien franchi.

+ le bulbe : est le siège d'une formation bombée de 3cm, dure à la pince avec aspect de boule sous muqueuse. POT 2

Le duodénum : La muqueuse duodénale est normale.

#### CONCLUSION

**Muqueuse fundique érythémateuse, congestives et peu érosive.**

**Muqueuse antrale érythémateuse peu érosive.**

**Lésion bulbaire d'environ 3 cm avec aspect de boule sous muqueuse ?**

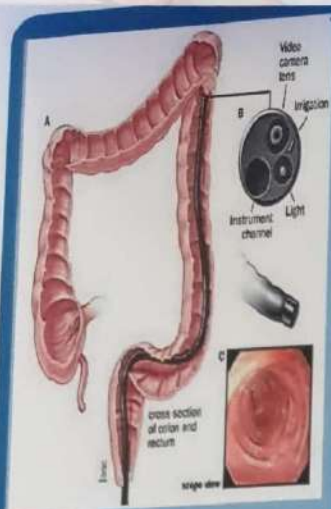**\*\*\*Utilisation d'un matériel à usage unique.**

DR BENKIRANE M.J. BENKIRANE  
13, Bd Ain Taoujtate  
Rés Iliass Appt N° 3, 2<sup>ème</sup> Etage –  
Quartier Bourgogne - Anfa  
Casablanca  
05 22 27 03 53



## ENDOSCOPIE DIGESTIVE BASSE

### COLOSCOPIE



**Docteur M. J BENKIRANE**

Spécialiste en Hépatogastro  
Entérologie

Diplômé de la faculté de médecine de  
Paris

Ancien attaché au CHU Bichat (Paris)  
et à l'hôpital de Poissy

Diplômé en endoscopie digestive et  
interventionnelle

Diplômé en échographie digestive

Diplômé en nutrition

Membre de la société française de  
Gastro Entérologie

13, Bd Ain Taoujtate  
(en face clinique Badr)  
Rès Iliass Appt N° 3, 2<sup>ème</sup> Etage -  
Quartier Bourgogne - Anfa  
Casablanca

13 شارع عين التوجطات  
- بقعة إلياس، شقة رقم 3 الطابق الثاني -  
الدار البيضاء  
05 22 27 03 53

Casablanca le : 05/01/2023

Nom et Prénom: Mr EL HAMZI MOULAY AHMED

Appareil : VIDEO OLYMPUS CV-190. CF-HQ 190L

Indication : ATCD de polypes

\*\* Examen réalisé à la clinique BADR sous sédation (Propofol).

\*\*\*\*Examen réalisé sous CO2

Anesthésiste : Dr BENNANI

La préparation est correcte.

Progression dans un dolico colon jusqu'au bas fond cæcal.

**Colon droit :** On trouve 4 polypes sessiles qu'on enlève à la pince froide et en CUT à l'anse froide **POT1**

**Colon transverse :** Le transverse droit est le siège d'un polype plan qui s'étant sur un pli avec dépression centrale qui se soulève mal après injection en sous muqueux de sérum salée, la mucosectomie se fait en Pacemeal à l'anse diathermique **POT2**.

**Colon gauche :** Siège d'un polype sessile de 8mm qu'on enlève en CUT à l'anse froide **POT3**.

**Sigmoïde :** est exempt de toute diverticulose mais siège d'un polype plan légèrement déprimé on réalise une injection de 5cc de sérum salée puis on l'enlève en CUT à l'anse diathermique **POT4**.

**Le rectum :** Le rectum et la charnière recto sigmoïdienne sont normaux

Par ailleurs on note une mélanose colique du colon gauche jusqu'au colon droit.

DR. BENKIRANE MOULAY AHMED  
HEPATO GASTRO ENTEROLOGIE  
13, Bd Ain Taoujtate - Casablanca  
Tél : 05 22 27 03 53