

NOM DU PATIENT M. CHERRADI ABB
CIN PATIENT DE14213
CONVENTION MURRAS

4979

2080/2016

Devis Amal et Remplacement

Imprimé le 21/10/2019

LABOUR

PRESTATION	OBSERVATION	Qte	PRIX UNITAIRE	TOTAL
AMBIER AMBULATOIRE		1	400.00	400.00
DC OPERATOIRE		40	25.00	1 000.00
ORBIER FF CHIRURGICAL		80	15.00	1 200.00
TOTAL CLINIQUE				3 600.00

AUTRES PRESTATIONS

PRESTATION	OBSERVATION	Qte	PRIX UNITAIRE	TOTAL
ANESTHESIE GASTROINTESTINALE		40	50.00	2 000.00
EL. YOUNES METAPHA-GASTROINTESTINALE		80	30.00	2 400.00
TOTAL AUTRES PRESTATIONS				3 600.00

TOTAL GENERAL	7 200.00
---------------	----------

URGENCES 24/24 مستعجلات

+212 5 22 851 414 - Fax +212 5 22 830 880 - C.N.S.S. 6387246 - Patente 36372350 - (F. 1087352)

Rég. 007784 0001225000000356 46 Code Swift BCMAMAMC - ICE 001600857000058

www.cliniquedarsalam.ma

مصحة دار السلام CLINIQUE DAR SALAM

NOM DU PATIENT: M. CHERRADI Azz
CIN PATIENT: BE15219
CONVENTION: MURAS

Devis Am. de Remplacement

Imprimé le 21/10/2019

CLINIQUE

PRESTATION	OBSERVATION	Qté	PRIX UNITAIRE	TOTAL
PREMIERE AMBULATOIRE		1	400,00	400,00
XC OPERATOIRE		80	25,00	2 000,00
AMBULANCE ET CHIRURGICALE		80	15,00	1 200,00
TOTAL CLINIQUE				3 600,00

AUTRES PRESTATIONS

PRESTATION	OBSERVATION	Qté	PRIX UNITAIRE	TOTAL
ANESTHESISTE (Anesthésiste)		40	50,00	1 200,00
EL YOUNSI MUSTAPHA (Généraliste)		80	30,00	2 400,00
TOTAL AUTRES PRESTATIONS				3 600,00

TOTAL GENERAL

7 200,00

URGENCES 24/24 مستعجلات

Adresse: 21100, T.N. - Tél: +212 5 22 851 414 - Fax: +212 5 22 830 880 - C.N.S.S.: 8397246 - Patente: 38072350 - I.F.: 1087352
Rég. de Commerce: 21100, T.N. - 007 720 000 225000000356 46 Code Swift: BCMAMAMC - ICE: 001660857000058
Site Internet: www.cliniquedar-salam.ma



COLOSCOPIE TOTALE

Nom : CHERRADI

Prénom: AZIZ

Age: 19/02/1964

DATE: 21/10/2019

Examen Sous SEDATION

Appareil : Olympus CV 180

Clinique Dar Salam

Opérateur : EL YOUNSI

Indication : Douleur abdominale récidivante avec constipation chronique.

Notion de diarrhée aiguë récente.

Examen :

Préparation au Fortrans de bonne qualité.

Progression jusqu' au caecum dans un colon propre.

La dernière anse iléale présente un aspect normal.

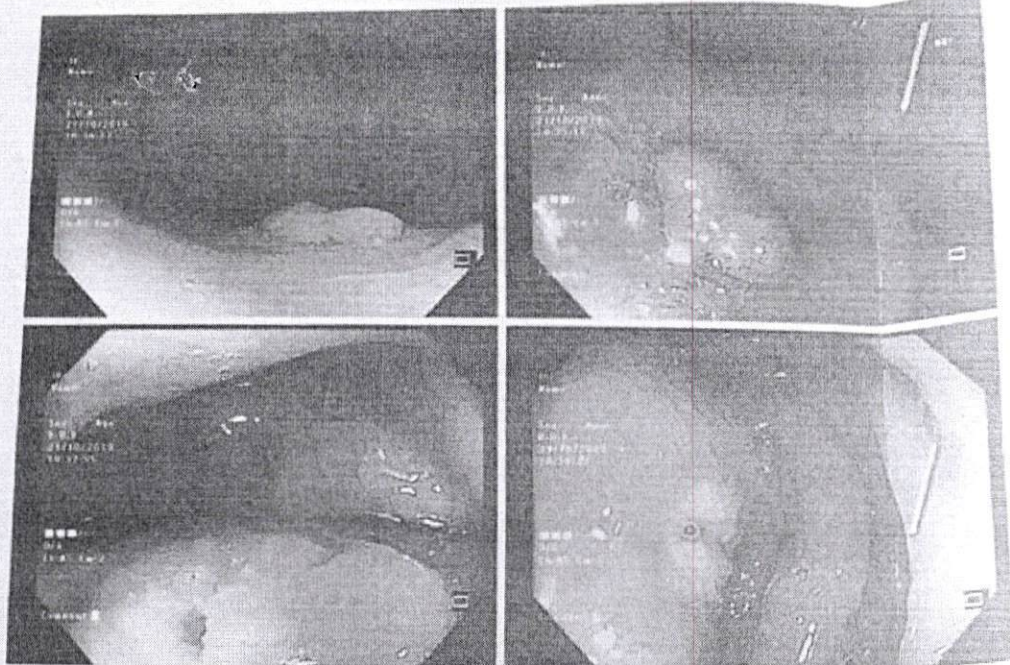
Présence de quelques diverticules éparpillés intéressant les différents segments colique
Présence au niveau du bas rectum à 4 cm de la MA, d'un polype sessile de 10 mm de diamètre. Résection après injection sous muqueuse.

Les autres segments coliques ne présentent aucune anomalie macroscopique. Biopsies

Conclusion : Aspect de diverticulose pan-colique

Polype du bas rectum réséqué par mucosectomie

URGENCES 24 / 24 مستعجلات



Nom : CHERRA

DATE: 21/10/20

Examen Sous SL

Appareil : Olympus CV 180

Clinique Dar Salam

Opérateur : EL YOUNSI

Indication : Douleur abdominale récidivante avec constipation chronique.

Notion de diarrhée aiguë récente.

Examen :

Préparation au Fortrans de bonne qualité.

Progression jusqu' au caecum dans un colon propre.

La dernière anse iléale présente un aspect normal.

Présence de quelques diverticules éparpillés intéressant les différents segments colique

Présence au niveau du bas rectum à 4 cm de la MA, d'un polype sessile de 10 mm de diamètre. Résection après injection sous muqueuse.

Les autres segments coliques ne présentent aucune anomalie macroscopique. Biopsies

Conclusion : Aspect de diverticulose pan-colique

Polype du bas rectum réséqué par mucosectomie