

P 14 / 28638

DATE DE DEPOT
/ /201

A REMPLIR PAR L'ADHERENT		Mle B 27
Nom & Prénom KHAYRI Mohamed		Signature de l'adherent
Fonction Chef d'Equipe SAS	Phones 05 22 89 69 57	
Mail Rue 2 APP 77 a Hadamane OULFA-CASA		

MEDECIN	Prénom du patient KHAYRI Fatma
Adhérent <input type="checkbox"/> Conjoint <input checked="" type="checkbox"/> Enfant <input type="checkbox"/>	Age 9952
Nature de la maladie	Date 16/5/19

Nature de la maladie **Polyarthrite**

S'agit-il d'un accident : Causes et circonstances

Nature des actes	Nbre de Coefficient	Montant détaillé des honoraires
C2		250,00

Dr IDN ARDELJALLIL H. Rhumatologue Immeuble n° 3 Commun 3 Apt 3 Angite Route 6 Acharbour Blvd Sidi Abdelmonem Desablance Tel 05 22 89 38 68 95

PHARMACIE	Date 16/5/19
Montant de la facture	

862,20

03 JUIN 2019

WUPRAS

ACCUEIL

PHARMACIE

Centre de Radiologie Et Oulfa

Bd. Ouh Rabin - Rue 50 N° 2

Desablance - 20220

Tel: 05 22 93 04 93 - Fax 05 22 93 56 17

ANALYSES - RADIOGRAPHIES		Date 16/5/19
Désignation des Coefficients	Montant détaillé des Honoraires	
BILAN RA	1400,00 DHS	

AUXILIAIRES MEDICAUX				Date
Nombre				Montant détaillé des Honoraires
AM	PC	IM	IV	

CACHET

4) Methotrexate 25mg

47.70x12

0,6 ml s/c par

semaine

< 3 mois

26,20

5) Acfol 5

2 ap 1. semaine

< 3 mois

T=862,20

Dr IDN ABDELJILIL H.
Pharmacie
Immédiate des routes de Casablanca
Rue Abdelkrim El Khattabi
289 30 88/89



Maphar
Km 10, Route Côtière 111.
QI Zenata Ain sebaa Casablanca
Methotrexate biodim25mg/ml
al b1 mv
P.P.V: 47,10 DH
5 118001 181605

Maphar
Km 10, Route Côtière 111.
QI Zenata Ain sebaa Casablanca
Methotrexate biodim25mg/ml
al b1 mv
P.P.V: 47,10 DH
5 118001 181605

Maphar
Km 10, Route Côtière 111.
QI Zenata Ain sebaa Casablanca
Methotrexate biodim25mg/ml
al b1 mv
P.P.V: 47,10 DH
5 118001 181605

Maphar
Km 10, Route Côtière 111.
QI Zenata Ain sebaa Casablanca
Methotrexate biodim25mg/ml
al b1 mv
P.P.V: 47,10 DH
5 118001 181605

Maphar
Km 10, Route Côtière 111.
QI Zenata Ain sebaa Casablanca
Methotrexate biodim25mg/ml
al b1 mv
P.P.V: 47,10 DH
5 118001 181605

Maphar
Km 10, Route Côtière 111.
QI Zenata Ain sebaa Casablanca
Methotrexate biodim25mg/ml
al b1 mv
P.P.V: 47,10 DH
5 118001 181605

Maphar
Km 10, Route Côtière 111.
QI Zenata Ain sebaa Casablanca
Methotrexate biodim25mg/ml
al b1 mv
P.P.V: 47,10 DH
5 118001 181605


Maphar
Km 10, Route Côtière 111.
QI Zenata Ain sebaa Casablanca
Methotrexate biodim25mg/ml
al b1 mv
P.P.V: 47,10 DH
5 118001 181605

Maphar
Km 10, Route Côtière 111.
QI Zenata Ain sebaa Casablanca
Methotrexate biodim25mg/ml
al b1 mv
P.P.V: 47,10 DH
5 118001 181605

Maphar
Km 10, Route Côtière 111.
QI Zenata Ain sebaa Casablanca
Methotrexate biodim25mg/ml
al b1 mv
P.P.V: 47,10 DH
5 118001 181605

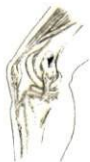Maphar
Km 10, Route Côtière 111.
QI Zenata Ain sebaa Casablanca
Methotrexate biodim25mg/ml
al b1 mv
P.P.V: 47,10 DH
5 118001 181605

Maphar
Km 10, Route Côtière 111.
QI Zenata Ain sebaa Casablanca
Methotrexate biodim25mg/ml
al b1 mv
P.P.V: 47,10 DH
5 118001 181605



Dr. Houda IBN ABDELJALIL

Rhumatologue - Spécialiste
des Maladies des Os et Articulations



الدكتورة هدى ابن عبد الجليل
إختصاصية في
أمراض العظام و المفاصل

Casablanca, le 16/5/19

Yme Khayri Fama

160.60

1) Esac 20

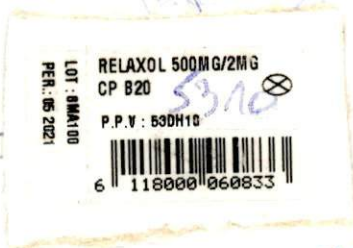1 gelij

x 10 j

53.10

2) Relaxol

2 c



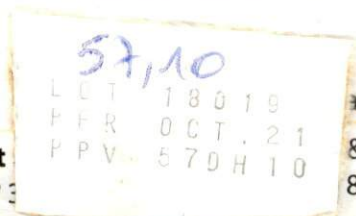
x 10 j

57.10

3) Brexin sachet

1 sachet

x 10 j



Cabinet
Appt N° 3

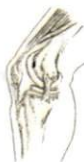ation sur rendez-vous

& Bd Sidi Abderahmane- Immeuble de la commune
89 38 88 / 95 - e-mail : ibnabdeljalilhouda@yahoo.fr

IBN ABDELJALIL H.
Rhumatologue
Immeuble de la commune
Bd Sidi Abderahmane
Tel 0622 89 38 88/95

Dr. Houda IBN ABDELJALIL

Rhumatologue - Spécialiste
des Maladies des Os et Articulations



الدكتورة هدى ابن عبد الجليل
إختصاصية في
أمراض العظام و المفاصل

Casablanca, le 16/5/19

Yme Khayri Patra

⇒ Rx des mains + poignet de face

Rx rachis lombaire Lp.

Rx des 2 genoux en charge de face

Ostéodensitométrie par absorptiometrie

la pharyngée

- Col fémoral
- Rachis

Dr. Houda IBN ABDELJALIL
Rhumatologue
Immeuble de la Commune N° 3
Angle Route d'Azemmour
Bd Sidi Abderahmane Casablanca
Tél 0522 89 38 88 / 95

Centre de Radiologie El Oulfa
Bd. Oum Rabii - Rue 50 N° 2
Casablanca - 20220
Tél 0522 89 04 93 - Fax 0522 89 56 17

Consultation sur rendez-vous

Cabinet : Angle Route d'Azemmour & Bd Sidi Abderahmane- Immeuble de la commune
Appt N° 3 - 3ème Etage - Tél. : 05 22 89 38 88 / 95 - e-mail : ibnabdeljalilhouda@yahoo.fr

CENTRE DE RADIOLOGIE EL OULFA

Docteur Fatiha LASRI

Médecin Radiologue

Diplôme National de Spécialité.

Diplôme Inter-Universitaire spcialisé-Nancy II.

Ex médecin attaché des Hôpitaux de Londres & Amsterdam.

Docteur Bouchaib ELMDARI

Médecin Radiologue

Diplôme National de Spécialité.

Diplôme Inter-Universitaire spcialisé-Nancy II

Ex médecin attaché au CHU Ibn Rochd

Casablanca, le 20/05/2019

FACTURE N°05254/2019

NOM & PRENOM: HOUMIMID FATNA

EXAMEN	MONTANT
RX. DES MAINS ET POIGNETS FACE RX. RACHIS LOMBAIRE F/P RX. DES GENOUX FACE EN CHARGE OSTEODENSITOMETRIE	1400 DH
TOTAL	1400 DH

Arrêtée la présente facture à la somme de :MILLE QUATRE CENTS DH TTC

Centre de Radiologie El Oulfa
Bd Oum Rabii - Rue 50 N° 2
Casablanca - 20220
Tél: 0522.93.04.93 - Fax 0522.93.56.37

Bd. Oued Oum Rabii – Rue 50, N°2- Oulfa – 20220 Casablanca
Tél. : 0522 93 04 93 / 05 22 93 05 93 / 05 22 93 32 99 – Fax 0522 93 563
Dhs - RC: SCP – TP: 37989156 – IF: 4049398 – ICE: 001581917000057
E-mail: radiologie-oulfa@.com

Docteur Fatiha LASRI
Médecin Radiologue

- Diplôme National de Spécialité
- Diplôme Inter-Universitaire de Spécialité - Nancy II
- Ex Médecin attaché des Hôpitaux de Londres & Amsterdam

Dr Bouchaïb EL MDARI
Médecin Radiologue

- Diplôme National de Spécialité
- Diplôme Inter-Universitaire de Spécialité - Nancy II
- Ex-Médecin attaché au CHU Ibn Rochd

- Scanner Spirale Corps Entier
- Dentascanner - Panoramique Dentaire
- Echographie Générale

- Echographie-Doppler Couleur
- Echographie Ostéo Artculaire
- Radiologie Numérisée

- Ostéodensitométrie
- Mammographie Numérisée
- Radiographie Rachis Entier
- Radio - Photo

Casablanca , le 20/05/2019

PATIENT : HOUMIMID FATNA
MÉDECIN TRAITANT : DR. IBN ABDELJALIL Houda
EXAMEN(S) REALISE(S) :

RX. RACHIS LOMBAIRE F/P:

- Déminéralisation osseuse très avancée.
- Anomalie transitionnelle avec sacralisation de L5.
- Listhésis grade I de L5 sur lyse isthmique bilatérale.
- Attitude scoliotique.
- Becs ostéophytiques somatiques étagés.
- Hauteur des disques et des corps vertébraux respectée.
- Remaniements arthrosiques des articulations sacro-iliaques.
- Calcifications pelviennes se projetant à droite.

Conclusion :

- Déminéralisation osseuse très avancée.
- Sacralisation de L5.
- Listhésis grade I de L5 sur lyse isthmique bilatérale.
- Arthrose lombaire étagée modérée.

RX. DES MAINS ET POIGNETS FACE :

- Déminéralisation osseuse très avancée.
- Atteinte des inter-phalangiennes distales avec léger pincement des interlignes et petits becs ostéophytiques de façon bilatérale et asymétrique.
- Absence de signe de carpite.
- Pincement modéré des articulations radio-carpiennes.
- Parties molles œdématisées.

Conclusion :

- Déminéralisation osseuse très avancée.
- Remaniements bilatéraux et asymétriques des inter-phalangiennes distales d'allure arthrosique.
- Œdème des parties molles.

RX. DES GENOUX FACE EN CHARGE :

- Déminéralisation osseuse avancée.
- Aspect dense des plateaux tibiaux.
- Ebauche d'ostéophytes tibiaux.
- Léger pincement des compartiments internes des articulations fémoro-tibiales.

Conclusion :

- Déminéralisation osseuse avancée.
- Gonarthrose bilatérale débutante.

Docteur LASRI Fatiha
Médecin Radiologue
Confraternellement
DR. LASRI FATIHA

Docteur Fatiha LASRI
Médecin Radiologue

- Diplôme National de Spécialité
- Diplôme Inter-Universitaire de Spécialité - Nancy II
- Ex Médecin attaché des Hôpitaux de Londres & Amsterdam

Dr Bouchaïb EL MDARI
Médecin Radiologue

- Diplôme National de Spécialité
- Diplôme Inter-Universitaire de Spécialité - Nancy II
- Ex-Médecin attaché au CHU Ibn Rochd

- Scanner Spirale Corps Entier
- Dentascanner - Panoramique Dentaire
- Echographie Générale

- Echographie-Doppler Couleur
- Echographie Ostéo Articulaire
- Radiologie Numérisée

- Ostéodensitométrie
- Mammographie Numérisée
- Radiographie Rachis Entier
- Radio - Photo

Casablanca , le 20/05/2019

PATIENT : HOUMIMID FATNA
MEDECIN TRAITANT : DR. IBN ABDELJALIL Houda
EXAMEN(S) REALISE(S) : OSTEODENSITOMETRIE

Résultat :

- Pas d'artefact.
- Au rachis lombaire la densité minérale osseuse est à 0.655g/cm² et le score (Z=-1.7/T=-3.6).
- Au niveau de la hanche droite la densité minérale osseuse est à 0.710g/cm² et le score (Z=0.3/T=-1.3).
- Au niveau de la hanche gauche la densité minérale osseuse est à 0.654g/cm² et le score (Z=0.2/T=-1.8).
- Au niveau de l'avant-bras gauche la densité minérale osseuse est à 0.296/cm² et le score (Z=4.9/T=-6.7).

Conclusion :

- Ostéoporose au niveau du rachis lombaire.
- Ostéopénie au niveau des hanches.
- Ostéoporose au niveau de l'avant bras gauche.

Confraternellement

DR. LASRI FATIHA

Docteur LASRI Fatiha
Médecin Radiologue

Centre de Radiologie El Oulfa
Bd. Oum Rabii - Rue 50 N° 2
Casablanca - 20220
Tél: 05 22 93 04 93 - Fax 05 22 93 56 37

I.S