

**MURAS** : Centre Allal Ben Abdellah - 6ème Etage Angle Rue Mohamed Fakir et Rue Allal Ben Abdellah - Quartier de l'Horloge  
Casablanca 20000 - Tél. : 05 22 20 45 45 (LG) - Fax : 05 22 22 78 18 - [www.mupras.com](http://www.mupras.com)

Signature de l'adhérent(e) : .....



# RELEVÉ DES FRAIS ET HONORAIRES

Dates des Actes	Natures des Actes	Nombre et Coefficient	Montant détaillé des Honoraires	Cachet et signature du Médecin attestant le Paiement des Actes
03/09/19			150,00	Dr. Sara BELEAQUIR MEDECIN GENERALISTE Azhari, 541 immeuble 340 N° 8 Ouka Casablanca - Tél: 05 22 91 46 89

# EXECUTION DES ORDONNANCES

Cachet du Pharmacien ou du Fournisseur	Date	Montant de la Facture
--	------	-----------------------

Pharmacie ORLY-OUEST  
BP 401  
94546 Orly Aéroport Cedex  
91 20 10 70 9

# ANALYSES - RADIOGRAPHIES

Cachet et signature du Laboratoire et du Radiologue	Date	Désignation des Coefficients	Montant des Honoraires
---	------	------------------------------	------------------------

LABORATOIRE SCHERERAZADE  
4, Boulevard Zerkine 2ème Etage  
20110 - Casablanca  
Tél: 34206518 - T.F.S. 41807041  
CNSS: 00000000 - C.P.E. 0015024100000007

# AUXILIAIRES MEDICAUX

Cachet et signature du Praticien	Date des Soins	Nombre				Montant détaillé des Honoraires
		A M	P C	I M	I V	

# RELEVÉ DES FRAIS ET HONORAIRES

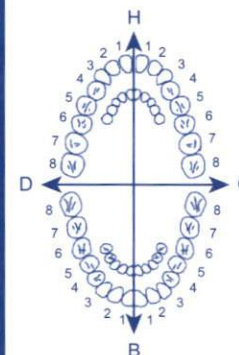
Le praticien est prié de préciser la dent traitée, l'acte pratiqué en indiquant la nature des soins.

Important :

Veuillez joindre les radiographies en cas de prothèses ou de traitement canalaires, ainsi que le bilan de

# SOINS DENTAIRES

Dents Traitées	Nature des Soins	Coefficient
----------------	------------------	-------------



COEFFICIENT DES TRAVAUX

MONTANTS DES SOINS

DEBUT D'EXECUTION

FIN D'EXECUTION

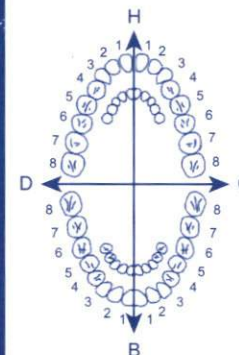
# O.D.F PROTHESES DENTAIRES

# DETERMINATION DU COEFFICIENT MASTICATOIRE

H		H
25533412	21433552	
00000000	00000000	
D		G
00000000	00000000	
35533411	11433553	
	B	

[Création, remont, adjonction]

Fonctionnel, Thérapeutique, nécessaire à la profession



COEFFICIENT DES TRAVAUX

MONTANTS DES SOINS

DATE DU DEVIS

DATE DE L'EXECUTION

VISA ET CACHET DU PRATICIEN ATTESTANT LE DEVIS

VISA ET CACHET DU PRATICIEN ATTESTANT L'EX

**Dr. Sara BELFAQUIR**

Faculté de Médecine  
Casablanca  
médecin interne à l'hôpital  
El Hassani - Casablanca

**MÉDECINE GÉNÉRALE**

Echographie - ECG

Casablanca, le :



**الدكتورة سارة بلفقير**

خريجة كلية الطب بالدار البيضاء  
طبيبة داخلية سابقة بمستشفى الحسن  
بالبيضاء

**الطب العام**

الفحص بالصدى - تخطيط القلب

الدار البيضاء، في :

PEC  
7699

Lebzour Najat

- Age 62 ans  
- sous ATCD pathologique.

sup faite

LABORATOIRE BIOLOGIE CASABLANCA

Mme LEBZOUR Najat

Né(e) le :



1909050094

A coller sur l'ordonnance

ORDO

Dr. Sara BELFAQUIR  
MÉDECIN GÉNÉRALISTE  
Azhar Gr. B41 immeuble 340 N° 8 - 1<sup>er</sup> étage Oulfa - Casablanca - Tél.: 05 22 90 46 89

**Dr. Sara BELFAQUIR**

Lauréat de la faculté de Médecine  
de Casablanca

Ancien médecin interne à l'hôpital  
El Hassani - Casablanca

**MÉDECINE GÉNÉRALE**

Echographie - ECG



**الدكتورة سارة بلفكير**

خريجة كلية الطب بالدار البيضاء  
طبيبة داخلية سابقة بمستشفى الحسن  
بالبيضاء

**الطب العام**

الفحص بالصدى - تخطيط القلب

Casablanca, le : 03 SEPT 2019

*[Signature]*

7699

*Lebzeur Najat*

*A se clore  
- mastodynie*

*ATD: Gaihr*

*Sur faire Mammographie*

*[Signature]*  
Dr. Sara BELFAQUIR  
MÉDECINE GÉNÉRALE  
Azhar Gr. B41 immeuble 340 N° 8 Oulfa  
Casablanca - Tél. 05 22 90 46 89



**Dr. Sara BELFAQUIR**

Lauréat de la faculté de Médecine  
de Casablanca

Ancien médecin interne à l'hôpital  
El Hassani - Casablanca

**MÉDECINE GÉNÉRALE**

Echographie - ECG



**الدكتورة سارة بلفقير**

خريجة كلية الطب بالدار البيضاء  
طبيبة داخلية سابقة بمستشفى الحسن  
بالبيضاء

**الطب العام**

الفحص بالصدى - تخطيط القلب

Casablanca, le : **10-3 SEPT 2019** : الدار البيضاء، في

~~PEC~~  
7699

Lebjour Nagat

patiente Clous ATCD de  
goitre et de Leosthyroïde et  
supplémentaire échographie  
cervicale

COPIE CONFORME A L'ORIGINAL

2	0.73	340093006556	LEVOTHYROX 25MG CPR SECABLE 30	HONORAIRES MEDICAMENT REMBOURSABLE	0.51	0%	2.04	0%
Designation				Base	1.02	65%	000191318	0%
P. Unit - CIP				Base	0.73	1.02	65%	000191318
Vendeur: BS								
Définition: 15/09/19								
Ordonnance: 15/09/19								
Tél: 0146871477								
91000 ORLY AEROGARE CEDEX								
Porte 1 - BP 401								
91 2 01473 5								
164612 Najat								

**Dr. Sara BELFAQUIR**

Lauréat de la faculté de Médecine  
de Casablanca

Ancien médecin interne à l'hôpital  
El Hassani - Casablanca

**MÉDECINE GÉNÉRALE**

Echographie - ECG



**الدكتورة سارة بلفقير**

خريجة كلية الطب بالدار البيضاء  
طبيبة داخلية سابقة بمستشفى الحسن  
بالبيضاء

**الطب العام**

الفحص بالصدى - تخطيط القلب

Casablanca, le 17 09 2019 : في : الدار البيضاء،

Cher Coiffeur,

Veillez s'il vous plaît  
détailler le ~~ser~~ TIRADS  
du Nodule polaire sup  
Droit (A ou B?)

Bien à vous

**Dr. Sara BELFAQUIR**

Lauréat de la faculté de Médecine  
de Casablanca

Ancien médecin interne à l'hôpital  
El Hassani - Casablanca

**MÉDECINE GÉNÉRALE**

Echographie - ECG



**الدكتورة سارة بلفقير**

خريجة كلية الطب بالدار البيضاء  
طبيبة داخلية سابقة بمستشفى الحسن  
بالبيضاء

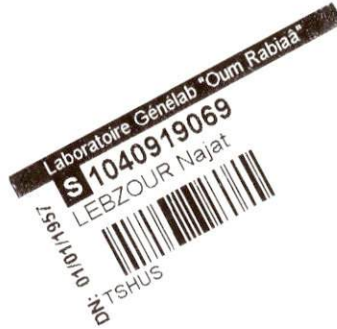**الطب العام**

الفحص بالصدى - تخطيط القلب

Casablanca, le 03 SEPT 2019 : في : الدار البيضاء،

*Lebzour Najat*

*TSHUS*



*[Signature]*

Laboratoire Généralab  
Oum Rabiaa  
M. BENAZZOUL  
83 10 80611 Fax : 06 22 93 10 6  
Tél : 06 22 93 10 6  
514 65 559

الأزهر مجموعة B41 عمارة 340 رقم 8 الطابق الأول - الألفة - الدار البيضاء - الهاتف : 05 22 90 46 89  
Azhar Gr. B41 immeuble 340 N° 8 - 1<sup>er</sup> étage Oulfa - Casablanca - Tél.: 05 22 90 46 89

Casablanca, le 05/09/2019

IF : 2221555

**Facture N° 3113/09/2019**

**Nom patient : LEBZOUR NAJAT**

**Examen(s) réalisé(s) : MAMMOGRAPHIE BILATERALE  
ECHOGRAPHIE CERVICALE**

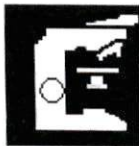**Date Examen(s) : 05/09/2019**

**Montant : 800 DH**

**Montant Produits : 0,00 DH**

**ARRETEE LA PRESENTE FACTURE A LA SOMME DE :  
MONTANT TOTAL :  
HUIT CENTS DIRHAMS**





# LABORATOIRE SCHEHERAZAD

4, Bd Zerketouni - Casablanca 01

Tél. : 022 .22.69.88/89 fax : 022.47.55.73

Casablanca le : 09/09/2019

Facture N° 325324

N° D'ANA-PATH	2S9G2M
NOM PRENOM	LEBZOUR NAJAT
ADRESSE PAR :	
ORGANE	UTERUS-COL.
COTATION B	245
COTATION K:	
TOTAL DH :	300

Cachet et signature :

LABORATOIRE SCHEHERAZAD  
4, Boulevard Zerketouni - Seine Elage  
20140 - Casablanca  
Patente : 34206518 - I.F. : 41807041  
CNSS : 2294013 - CE : 19000087





**PHARMACIE ORLY OUEST**  
**MAMAN ELIE**  
**Porte T - BP 401**  
**91000 ORLY AEROGARE CEDEX**  
**France**

N° SIREN : 421356171  
 N° TVA intracommunautaire : FR27421356171  
 Code NAF : 4773Z

N° téléphone : 0146871477  
 E mail : elie.maman14@gmail.com

LEBZOUR Najat

CASABLANCA MAROC  
 91000 ORLY AEROGARE CEDEX  
 France

Tél. :

Caisse : 01 Opérateur n° 8 BS

**Facture n° 272294 du 15/09/2019 - vente n° 119091500279**

Code	Désignation	Qté	P.U.HT	Montant Net HT	Taux TVA	Net TTC
34009 3006555 6	LEVOTHYROX 25MCG CPR SECABLE 30	2	0,715	1,43	2,10	1,46
	HONORAIRE DE DISPENSATION	2	0,999	2,00	2,10	2,04
HDR	HONORAIRE MEDICAMENT REMBOURSABLE	1	0,500	0,50	2,10	0,51
HDE	HONORAIRE MEDICAMENT SPECIFIQUE	1	1,998	2,00	2,10	2,04
Totaux		2		5,93 €		6,05 €

Banque:
IBAN:

Part principale		Part assuré	6,05
Part complémentaire			

Taux de TVA	Net HT	Montant TVA	Montant TTC
2,10	5,93	0,12	6,05
Totaux	5,93	0,12	6,05

<b>Net à payer</b>	<b>6,05</b>
--------------------	-------------

Membre d'une association agréée, le règlement des honoraires par chèque est accepté

Réglée en ESPECES, date d'échéance : 15/09/2019.

Indemnité forfaitaire pour frais de recouvrement en cas de paiement à une date ultérieure à celle figurant sur la facture : 40 €. Si les frais de recouvrement sont supérieurs à ce montant, une indemnisation complémentaire sera due, sur présentation des justificatifs.



*Dr. O. Alami*

Spécialiste en Radiologie  
Lauréate de l'Université Nancy I  
Ex Radiologue au CHU Ibn Rochd

*Dr. N. Faris*

Spécialiste en Radiologie  
Lauréate de l'Université Nancy I  
Ex Radiologue au CHU Ibn Rochd

05/09/2019

PATIENT : Mme.LEBZOUR NAJAT  
EXAMEN(s) REALISE(s) : MAMMOGRAPHIE BILATERALE

Cher Docteur,

Je vous remercie de nous avoir adressé votre patiente dont voici le résultat de l'examen.

## MAMMOGRAPHIE BILATERALE

### INDICATION

62 ans, multipare, ménopausée.  
Absence de néo du sein dans la famille.  
Examen clinique normal.  
Dépistage.

### TECHNIQUE

Il a été réalisé une incidence cranio- caudale, une incidence médio- latérale oblique et un profil interne sur chaque sein.  
Il n'a pas été effectué de comparaison avec des clichés antérieurs.

### RESULTATS

- Seins de volume symétrique.
- Densité mammaire de type B.
- Absence d'asymétrie focale de densité ou de désorganisation architecturale notable.
- Absence de foyer de microcalcifications.
- Les enveloppes mammaires sont libres.

### AU TOTAL

Examen classé BI-RADS 1 de l'ACR de façon bilatérale.

#### CLASSIFICATION Bi-RADS (Américan College of Radiology) (ACR):

- Bi- RADS 0 de ACR : Nécessité d'investigations complémentaires.  
Bi- RADS 1 de ACR : normale (surveillance systématique tous les 2ans dans le cadre du dépistage).  
Bi- RADS 2 de ACR : Lésion bénigne (surveillance systématique tous les 2ans dans le cadre du dépistage).  
Bi- RADS 3 de ACR : Lésion probablement bénigne (surveillance semestrielle est conseillée pendant 1 an puis annuelle pendant 2ans).  
Bi- RADS 4 de ACR : Une vérification histologique est souhaitable, une biopsie devrait être envisagée.  
a : Lésion plus bénigne que maligne.  
b : 50% bénigne, 50% maligne.  
c : Lésion plus maligne que bénigne.  
Bi- RADS 5 de ACR : Lésion fortement suspecte de malignité (une biopsie-exérèse est souhaitée).

N.B : Prière de bien vouloir conserver les clichés pour le futur contrôle. Merci.

Confraternellement  
**DR N. FARIS**





*Dr. O. Alami*

Spécialiste en Radiologie  
Lauréate de l'Université Nancy I  
Ex Radiologue au CHU Ibn Rochd

*Dr. N. Faris*

Spécialiste en Radiologie  
Lauréate de l'Université Nancy I  
Ex Radiologue au CHU Ibn Rochd

- ✓ Les vaisseaux jugulo-carotidiens sont libres et en place.
- ✓ Absence d'adénomégalie cervicale.

### AU TOTAL

Thyroïde de petit volume, hypoéchogène hétérogène, siège de nodules bilatéraux.

Un nodule polaire supérieur droit, classé score 4 de la classification EU TI-RADS.

Les autres nodules sont classés score 2 de la classification EU TI-RADS.  
Contrôle échographique.

### SCORE EU TI-RADS (Thyroid Imagin Reporting And Database System)

Recommandation EU TI-RADS	Score EU TI-RADS	Signification	Risque malignité versus histologie en %
	1	Examen normal	
R 2	2	bénin	≈ 0
R3	3	Risque faible	2% - 4%
R4	4	Risque intermédiaire/	6% - 17%
R5	5	Risque élevé	26% - 87%

Confraternellement

DR N. FARIS

RADIOLOGIE PANORAMIQUE DENTAIRE NUMÉRISÉE

DOPPLER COULEUR ET ENERGIE



*Dr. O. Alami*

Spécialiste en Radiologie  
Lauréate de l'Université Nancy I  
Ex Radiologue au CHU Ibn Rochd

*Dr. N. Faris*

Spécialiste en Radiologie  
Lauréate de l'Université Nancy I  
Ex Radiologue au CHU Ibn Rochd

05/09/2019

PATIENT : Mme. LEBZOUR NAJAT  
EXAMEN(s) REALISE(s) : ECHOGRAPHIE CERVICALE

Cher Docteur,

Je vous remercie de nous avoir adressé votre patiente dont voici le résultat de l'examen.

### ECHOGRAPHIE THYROIDIENNE

- ✓ La glande thyroïde est modérément hypoéchogène, avec des plages fortement hypoéchogènes.

- ✓ **Le lobe droit mesure :**

40,93mm de longueur.

19,50mm d'épaisseur.

19,62mm de diamètre transverse.

Soit un volume de 8,20ml.

Il est le siège d'un nodule modérément hypoéchogène, ovale, de contours nets et réguliers, avasculaire. Il est polaire supérieur. Il mesure 12,11mm x 11,90mm x 6,43mm de diamètres, soit un volume 0,49ml (score 4).

Présence d'un second nodule qui est kystique, ovale et bien limité, médio lobaire antéro interne de 9,5mm x 9,33mm x 4,86mm de diamètres, soit un volume de 0,23ml (score 2).

- ✓ **Le lobe gauche mesure :**


36,72mm de longueur

13,29mm d'épaisseur

18,53mm de diamètre transverse.

Soit un volume de 4,73ml.

Il est le siège d'un nodule ovale, kystique, avec de la substance colloïde. Il mesure 7,95mm x 4,91mm x 3,29mm de diamètres, soit un volume 0,07ml.(score 2).



# LABORATOIRE SCHEHERAZAD

## CABINET MEDICAL D'EXAMENS HISTO - CYTOPATHOLOGIQUES

4, Bd Zerktouni 5<sup>ème</sup> étage - 20140 Casablanca - Tél.: 05.22.22.69.88/89 - Fax : 05.22.47.55.73 - E-mail: labocasa2@gmail.com - ICE : 001502419000087

Docteur Schéherazad HACHCHADI - AGHZADI  
C.E.S. d'ANATOMIE PATHOLOGIQUE  
Diplômée de la Faculté de Médecine de DIJON  
Ex. Enseignante à la Faculté de Médecine de BESANÇON  
Membre Actif de l'Académie Internationale de Pathologie

### LABORATOIRE BIOLOG

Pour  
Mme LEBZOUR NAJAT

Age : 52 ANS  
Référence : 2S9G2M  
Parvenu : Le 09/09/2019  
Répondu : Le 10/09/2019  
Organe : UTERUS-COL.  
Prélèvement intitulé exo et endocol.

### - FROTTIS CERVICAL EN MILIEU LIQUIDE -

\*\*\*\*\*

#### MATERIEL EXAMINE

Frottis cervical utérin parvenu effectué en phase liquide et qui a été analysé en mono-couche.

#### QUALITE DU FROTTIS.

Prélèvement est de qualité satisfaisante .

#### CLASSE DU FROTTIS SELON LE SYSTEME DE BETHESDA

Absence de cellules dysplasiques et de cellules malignes .

#### CYTOLOGIE DESCRIPTIVE

Richesse : modérément élevée

Type de cellules retrouvées :

- \* cellules malpighiennes exocervicales intermédiaires et parabasales
- \* cellules endocervicales d'aspect normal

#### FLORE MICROBIENNE

Flore saprophyte .

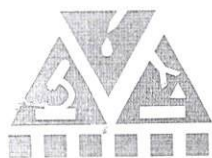#### CONCLUSION:

- Sub-atrophie cervicale ;
- Frottis régénératif;
- Absence de cellules néoplasiques malignes.

Très confraternellement,  
DR HACHCHADI AGHZADI Sc.

LABORATOIRE SCHEHERAZAD  
4, Boulevard Zerktouni 5ème Etage  
20140 - Casablanca  
Téléphone : 34206518 - R.P. : 41837041  
CINP : 0294715 - I.P. : 031607412000007





مختبر التحليلات الطبية جيلاب "أم الربيع"  
Laboratoire de biologie médicale Génélab  
"Oum Rabiaâ"

Dr. Mohamed BENAZZOUZ  
Pharmacien Biologiste

الدكتور بنعزوز محمد  
صيدلي إحيائي

Laboratoire certifié par

IMANOR

CERTIFICATION

N° 2017 CSMQ.04 : 01

NM ISO 9001 : 2015

Compte rendu d'analyses

Demandé par Dr : BELFAQUIR SARA

Azhar Gr B41 immeuble 340 N° 8 1er étage Oulfa Casablanca

Tél : 0522904689 Fax :

Casablanca

Edité le : 04/09/2019

Mme LEBZOUR Najat

Date naissance: 01/01/1957

INPE : 097163968

IF : 51485800

Réf : 040919-069

Code Patient : 11-02481



Dossier créé le : 04/09/2019

Heure création: 10:28

Patient prélevé le : 04/09/2019

Heure Plvt : 10:28 ± 15 min

\*\*\*

Page : 1/1

ANALYSES HORMONALES

TSH-us : Thyroestimuline-Hormone

4,08  $\mu$ UI/ml

Valeurs Usuelles

( 0,25 - 5,6 )

Antériorité

2,88 (28/11/17)

3,72 (23/11/16)

0,51 (26/03/15)

2,51 (01/10/14)

(Tech. Chimie luminescence/Access)

Valeurs Usuelles TSHus en  $\mu$ UI/ml

- Pour les enfants de moins de 18 ans : les valeurs sont en fonction de l'âge
- Population globales âgées de 18 à 88ans  
Homme : 0,30-5,6  $\mu$ UI/ml  
Femme Non Enceinte : 0,25-5,6  $\mu$ UI/ml
- Femme enceinte :  
1er Trimestre : 0,05-3,70  $\mu$ UI/ml  
2ème Trimestre : 0,31-4,35  $\mu$ UI/ml  
3ème Trimestre : 0,41-5,18  $\mu$ UI/ml

Nous vous remercions de votre confiance et vous souhaitons un bon rétablissement

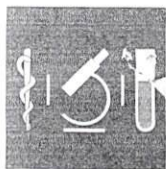
Le Biologiste

BIOCHIMIE - HEMATOLOGIE - BACTERIOLOGIE - VIROLOGIE - IMMUNOLOGIE - PARASITOLOGIE - MYCOLOGIE - FERTILITE

شارع أم الربيع - اللفة - (أمام مقر الخطوط الملكية المغربية) - إقامة أبواب أم الربيع - عمارة "س" - الدار البيضاء  
Bd. Oum Rabiaâ - El Oulfa - (en face siège R.A.M) - Résidence Abouab Oum Rabiaâ, Imm. "C" - Casablanca

INPE : 097163968 - ICE : 001084109000068 - ت.م - Patente : 35051078 - الهاتف : 05 22 93 10 61 - الفاكس : 05 22 93 10 61

E-mail : genelab2@gmail.com - Tél : 0522 93 10 60 / 61 / 0522 90 59 37 / 0661 76 30 68 - الهاتف - Gsm Whatsapp : 0676 84 52 02 - Site web : www.Lbmgenelab.com



Laboratoire

**BIOLOG**

d'Analyses Médicales et Biologie de la reproduction

Biochimie clinique  
Bactériologie médicale  
Hématologie clinique  
Immunologie  
Auto-immunité

Hormonologie - Oncologie  
Parasitologie - Mycologie  
Virologie médicale  
Biologie de la reproduction  
Biologie moléculaire

CODE INPE:



\* 0 9 7 1 6 3 1 8 2 \*

**Date du prélèvement** : Jeudi 05 Septembre 2019 à 12:38

**Code patient** : 190905-0094

**Né(e) le** : 06/03/1967 (52 ans)



**Mme Najat LEBZOUR**

Dossier N° : 190905-0094

Prescripteur : Dr Sara BELFAQUIR

## EXAMEN ANATOMO-PATHOLOGIQUE

Frottis Cervico-Vaginal

Voir page annexe

Validé par : Dr Youssef ZIANE



# Rapport image ultrason.

Page 1 of 1

## Patient

N° 05-09-2019-0004  
 Nom LEBZOUR, NAJAT  
 D. naissance  
 Sexe Féminin

## Examen

N° d'accès  
 Date 05092019  
 Description  
 Echographiste

