

RECOMMANDATIONS IMPORTANTES A LIRE POUR ACTIVER LES REMBOURSEMENTS ET EVITER LES REJETS



2437

Conditions générales :

- Le cadre réservé à l'adhérent doit être dûment renseigné.
- Le cadre réservé au médecin doit être renseigné par le praticien lui-même notamment la nature de la maladie.
- La validité de la feuille de soins est limitée à 3 mois à compter de la première consultation.
- L'entente préalable est exigée pour toute hospitalisation médicale, chirurgicale, soins dentaires spéciaux, extractions multiples, parodontie orthodontie, prothèses dentaires, prothèses auditives ou orthopédiques ainsi que pour tous les actes effectués en série.
- En cas d'accident, une déclaration précisant les causes et circonstances de l'accident est à joindre à la feuille de soins.

Pharmacie :

- Les vignettes des médicaments doivent être obligatoirement jointes aux ordonnances.
- Pour les médicaments sans vignettes une facture de la pharmacie doit être jointe.

Diologie et Biologie :

- La facture ainsi qu'une copie des résultats des analyses ou du compte rendu (sous pli confidentiel) doivent être jointes à l'ordonnance médicale pour toute demande de remboursement.
- Un pli confidentiel du médecin prescripteur des analyses ou radios peut être demandé par le médecin conseil de la mutuelle.

Optique :

- L'ordonnance du médecin prescripteur et la facture de l'opticien sont à joindre à la feuille de soins.

Rééducation :

- L'entente préalable renseignée par le médecin prescripteur est exigée avant le début des séances de rééducations.
- Pour le remboursement, la facture et le calendrier des séances effectuées sont à joindre à la feuille de soins.

Dentaire :

- En cas de prothèses ou de traitement canaux, l'accord préalable renseigné sur la feuille de soins est obligatoire avant le début de traitement.
- La facture doit être jointe à la feuille de soins pour toute demande de remboursement.
- La radio-après soins est obligatoire en cas de prothèses ou de traitement canaux.

Maladie et Affection Longue Durée ALD et ALC :

- La déclaration de maladie chronique doit être renseignée par le médecin prescripteur et renouvelée tous les 6 mois.

Adresses Mails utiles

- Réclamation : contact@mupras.com
- Prise en charge : pec@mupras.com
- Adhésion et changement de statut : adhesion@mupras.com

MUPRAS garantit le respect de la loi n° 09-08 relative à la protection des personnes physiques à l'égard du traitement des données à caractère personnel.

MUPRAS : Centre Allal Ben Abdellah - 6ème Etage Angle Rue Mohamed Fakir et Rue Allal Ben Abdellah - Quartier de l'Horizon
Casablanca 20000 - Tél. : 05 22 20 45 45 (LG) - Fax : 05 22 22 78 18 - www.mupras.com

Déclaration de Maladie : N° P19- 0006867

☐ Maladie ☐ Dentaire ☐ Optique ☐ Autres

Cadre réservé à l'adhérent (e)

Matricule : 2437 Société :
☐ Actif ☐ Pensionné(e) ☐ Autre :
 Nom & Prénom : BENDAOUD ELBERKAT Date de naissance : 21/07/1958
 Adresse : Rue 562 N°1 TARRAST Inezgane
 Tél. : 06.66.12.13.80 Total des frais engagés : Dhs

Cadre réservé au Médecin

Cachet du médecin :

Date de consultation : 17 OCT 2019
 Nom et prénom du malade : EL BERKAT BENDAOUD Age :
 Lien de parenté : ☐ Lui-même ☐ Conjoint ☐ Enfant
 Nature de la maladie : Retraite
 En cas d'accident préciser les causes et circonstances :

Dans le cas où la maladie aurait un caractère confidentiel, communiquer les renseignements sous pli confidentiel à l'attention du médecin conseil de la Mutuelle.

J'atteste sur l'honneur l'exactitude des renseignements portés sur la présente déclaration. Je déclare avoir pris connaissance de la clause relative à la protection des données personnelles.

Fait à : Le :
 Signature de l'adhérent(e) :

RELEVÉ DES FRAIS ET HONORAIRES

Dates des Actes	Natures des Actes	Nombre et Coefficient	Montant détaillé des Honoraires	Cachet et signature du Médecin attestant le Paiement des Actes
	Rectif. Sup.		300,00 + 400,00 = 700,00	

EXECUTION DES ORDONNANCES

Cachet du Pharmacien ou du Fournisseur	Date	Montant de la Facture
	10/10/19	142,20 DH
	10/10/19	49,80 DH
	10/10/19	237,40 DH

ANALYSES - RADIOGRAPHIES

Cachet et signature du Laboratoire ou du Radiologue	Date	Désignation des Coefficients	Montant des Honoraires
Biologiste Laboratoire d'analyse Médicales ATLAS Angle Bd Abdelmoumen Rue Charria 1522 25 28 49 - Fax 1 05 62 25 03 82 GSM : 05 71 36 28 88 - 06 66 77 41 60 INPE : 093060549	10/10/19	290	388,60

AUXILIAIRES MEDICAUX

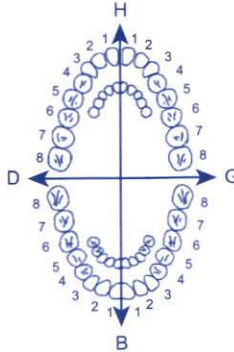
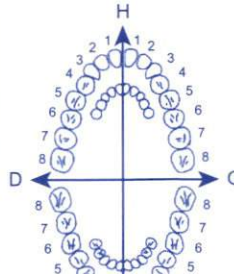
Cachet et signature du Praticien	Date des Soins	Nombre				Montant détaillé des Honoraires
		AM	PC	IM	IV	

RELEVÉ DES FRAIS ET HONORAIRES

Le praticien est prié de préciser la dent traitée, l'acte pratiqué en indiquant la nature des soins.

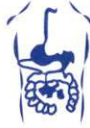Important :

Veuillez joindre les radiographies en cas de prothèses ou de traitement canaux, ainsi que le bilan de

SOINS DENTAIRES	Dents Traitées	Nature des Soins	Coefficient		
				Coefficient DES TRAVAUX	
O.D.F PROTHESES DENTAIRES	DETERMINATION DU COEFFICIENT MASTICATOIRE <div style="display: flex; justify-content: space-between;"> <div> H 25533412 00000000 D </div> <div> 21433552 00000000 G 00000000 35533411 B </div> </div>			Coefficient DES TRAVAUX	
	(Création, remont, adjonction) Fonctionnel, Thérapeutique, nécessaire à la profession				
				MONTANTS DES SOINS	
				DATE DU DEVIS	

Docteur Mohamed Slaoui

Spécialiste
en Hépat - Gastro - Entérologie
et Proctologie Médico - Chirurgicale
ENDOSCOPIE DIAGNOSTIQUE ET
INTERVENTIONNELLE
ECHOGRAPHIE



الطبيب محمد السلاوي

إختصاصي في أمراض المعدة و الأمعاء
و الكبد و البواسير
علاج و جراحة أمراض المخرج
التشخيص بالمنظار الباطني
الكشف بالموجات فوق الصوتية

Casablanca, Le 10 OCT. 2019 في الدار البيضاء.

N° EP BERRAI Bendaboud

1960

ن. Hamefot name

1 applique 2x1 for

4500

ت. Benlhane name

1 applique 2x1 for

4320 (4)
17280

ت. Zayoua name

1 applique 2x1 for

T= 237,40



500 ملج فلاجيل

ميترونيدازول

20 قرصا مغلفا - عن طريق الفم

Flagyl 500 mg

Respecter les doses prescrites

احترم الكميات المعينة

Uniquement sur ordonnance - TABLEAU A
A فقط بقية بموجب وصفة طبية - جدول A

PER.: 04 2024

LOT : 9MA165

FLAGYL 500 mg
CP PEL B20

P.P.V : 49DH60



0



sanofi-aventis

Route de Rabat - R

20250 Cas

fortrans

position :
ogol 4000*
ydrous sodium sulfate
um bicarbonate
um chloride
ssium chloride
ient : sodium saccharin

For one sachet of 7

E.G. 4000 = Polyethylene glycol 4000
ent with known effect : sodium
to the leaflet for further information.

naceutical form :
er for oral solution in sachet.

peutic indications :
medicine is used for colon lavage to pre
its prior to :
loscopic or radiological investigations,
on surgery.

od and route of administration :
oute.
ive the content of each sachet in one litri
until the powder has completely dissolv
out of the reach and sight of children



LOT : P00047
Exp : 12/2021

zed medicinal product n° 3400932886227
cial condition for storage

Bepanthen®


Onguent

Dexpanthénol 5%

Apaise, protège et répare
les fesses rouges de bébé



BN: 1810651
EXP: 10-2021
PPC: 45,00 DH



Hemofast®

Pommade Rectale



Hemofast®
Pommade

19,60



4320



RESPECTER LES DOSES PRESCRITES
احترم الجرعات الموصوفة

Tableau A (Liste I)

جدول أ (قائمة I)

Uniquement sur ordonnance.
لا يصرف إلا بموجب وصفة طبية.

Ne laisser ni à la vue ni à la portée des enfants.


يحفظ الدواء بعيدا عن رؤية و متناول الأطفال.

 سوطيما
Sothema

Fabriqué et distribué par les laboratoires SOTHEMA

B.P. N°1, 27182 Bouskoura - Maroc

Sous licence des laboratoires ASPEN PHARMA TRADING LIMITED

 aspen

ZYLORIC 300 mg

Boîte de 28 comprimés

A.M.M. N° 61 DMP/21/NTT

SOTHEMA BOUSKOURA



Remboursable AMO



118000 022275



4320



RESPECTER LES DOSES PRESCRITES
احترم الجرعات الموصوفة

Tableau A (Liste I)

جدول أ (قائمة I)

Uniquement sur ordonnance.
لا يصرف إلا بموجب وصفة طبية.

Ne laisser ni à la vue ni à la portée des enfants.


يحفظ الدواء بعيدا عن رؤية و متناول الأطفال.

 سوطيما
Sothema

Fabriqué et distribué par les laboratoires SOTHEMA

B.P. N°1, 27182 Bouskoura - Maroc

Sous licence des laboratoires ASPEN PHARMA TRADING LIMITED

 aspen

ZYLORIC 300 mg

Boîte de 28 comprimés

A.M.M. N° 61 DMP/21/NTT

SOTHEMA BOUSKOURA



Remboursable AMO



118000 022275



4320



RESPECTER LES DOSES PRESCRITES
احترم الجرعات الموصوفة

Tableau A (Liste I)

جدول أ (قائمة I)

Uniquement sur ordonnance.
لا يصرف إلا بموجب وصفة طبية.

Ne laisser ni à la vue ni à la portée des enfants.


يحفظ الدواء بعيدا عن رؤية و متناول الأطفال.

 سوطيما
Sothema

Fabriqué et distribué par les laboratoires SOTHEMA

B.P. N°1, 27182 Bouskoura - Maroc

Sous licence des laboratoires ASPEN PHARMA TRADING LIMITED

 aspen

ZYLORIC 300 mg

Boîte de 28 comprimés

A.M.M. N° 61 DMP/21/NTT

SOTHEMA BOUSKOURA



Remboursable AMO



118000 022275



4320



RESPECTER LES DOSES PRESCRITES
احترم الجرعات الموصوفة

Tableau A (Liste I)

جدول أ (قائمة I)

Uniquement sur ordonnance.
لا يصرف إلا بموجب وصفة طبية.

Ne laisser ni à la vue ni à la portée des enfants.


يحفظ الدواء بعيدا عن رؤية و متناول الأطفال.

 سوطيما
Sothema

Fabriqué et distribué par les laboratoires SOTHEMA

B.P. N°1, 27182 Bouskoura - Maroc

Sous licence des laboratoires ASPEN PHARMA TRADING LIMITED

 aspen

ZYLORIC 300 mg

Boîte de 28 comprimés

A.M.M. N° 61 DMP/21/NTT

SOTHEMA BOUSKOURA



Remboursable AMO



118000 022275

Docteur Mohamed Slaoui

Spécialiste
en Hépatologie - Gastro - Entérologie
et Proctologie Médico - Chirurgicale
ENDOSCOPIE DIAGNOSTIQUE ET
INTERVENTIONNELLE
ECHOGRAPHIE



الحجيجون من السلاوة

اختصاصي في أمراض المعدة و الأمعاء
و الكبد والبواسير
علاج و جراحة أمراض المخرج
التشخيص بالمنظار الباطني
الكشف بالموجات فوق الصوتية

Casablanca, Le 10 10 2019 في الدار البيضاء،

47 EL BEKKAI BEN SAOUD

NOTE § 10 summary

v_2 consuetudinem specialis \rightarrow 3000

2. $E_{CuO/Cr^{2+}}$ Anionik ≈ 400

Rectroscope \rightarrow Look

TOTAL

new cut ins

Docteur Mohamed Slaoui
Spécialiste: Hépatologie - Gastro - Entérologue
Proctologie Médico - Chirurgicale
ENDOSCOPIE - ECHOGRAPHIE
87, Rue Sennar, Année Bc Abdelmoumen

Docteur Mohamed Slaoui

Spécialiste
en Hépatologie - Gastro-Entérologie
et Proctologie Médico-Chirurgicale
ENDOSCOPIE DIAGNOSTIQUE ET
INTERVENTIONNELLE
ECHOGRAPHIE



الطبيب محمد السلاوي

إختصاصي في أمراض المعدة و الأمعاء
و الكبد والبواسير
علاج و جراحة أمراض المخرج
التشخيص بالمنظار الباطني
الكشف بالموجات فوق الصوتية

Casablanca, Le 10 10 2019 في الدار البيضاء،

M EL BEKKAI JAWAD

142 20

FORTRANS سائح



* Diluer les 2 sachets de
lithes

* Faire la préparation la veille
de la coloscopie selon le protocole

à jour

T= 142 20

Docteur Mohamed Slaoui
Spécialiste: Hépatologie - Gastro-Entérologie
Proctologie Médico-Chirurgicale
ENDOSCOPIE - ECHOGRAPHIE
82, Rue Soumaya, Angle Bd Abdelmoumen
2^e Etage, IMM. RENAULT - Casablanca, MAROC
Tél: 05 22 23 78 83 - Tél / Fax: 05 22 25 99 87
slaouimed.doc@gmail.com

Docteur Mohamed Slaoui

Spécialiste
en Hépatologie - Gastro - Entérologie
et Proctologie Médico- Chirurgicale
ENDOSCOPIE DIAGNOSTIQUE ET
INTERVENTIONNELLE
ECHOGRAPHIE



الدكتور محمد السلاوي

إختصاصي في أمراض المعدة و الأمعاء
و الكبد والبنكرياس
علاج و جراحة أمراض المخرج
التشخيص بالمنظار الباطني
الكشف بالموجات فوق الصوتية

Casablanca, Le في الدار البيضاء،

01 OCT 2011
Dr. E. BENHAI Bendaoud

49.80

ن 49.80 49.80

31 x 49.80

TS 49.80

LABORATOIRE ATLAS D'ANALYSES MEDICALES

Dr ALAOUI Mohamed Spécialiste en Biologie Médicale
Immeuble Angle Bd. Abdelmoumen Rue Chatila 1er étage N2 casablanca
TEL. +212(0)522 25 28 49 FAX. +212(0)522 25 03 82
INP: 093060549
ICE : 001851292000089
IF : 40199501

Assuré

Matricule

Bénéficiaire

Prise en charge N°

DR SLAOUI

BENDAOUD EL BEKKAI

FACTURE N° 46509

Facturé le : 10/10/2019

Analyses :

ICOPROCULTURE+ATB

B 100,00

RECHERCHE DE SANG DANS LES SEL

B 110,00

PARASITOLOGIE DES SELLES

B 80,00

Total analyses : 388,60 Dh

Prélèvements :

Selle

Total Prélèvements : 0,00 Dh

Total <>

290

Soit un montant total :

388,60 Dh

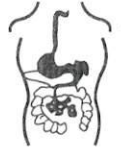Arrêtée la présente facture à la somme de :

TROIS CENT QUATRE-VINGT HUIT DIRHAMS ET 60 CENTIMES

ALAOUI Mohamed
Biologiste
Laboratoire d'Analyses Médicales ATLAS
Angle Bd. Abdelmoumen Rue Chatila
Tél. : 0522 25 28 49 - Fax : 05 22 25 03 82
GSM : 06 71 36 28 88 - 06 62 77 41 90
INPE : 093060549

Docteur Mohamed Slaoui

Spécialiste
en Hépatologie - Gastro - Entérologie
et Proctologie Médico-Chirurgicale
ENDOSCOPIE DIAGNOSTIQUE ET
INTERVENTIONNELLE
ECHOGRAPHIE



د. محمد السلاوي

في أمراض المعدة والأمعاء
والكبد و البواسير
جراحة أمراض المخرج
التشخيص بالمنظار الباطني
الكشف بالموجات فوق الصوتية

Casablanca, Le10/10/2019..... في الدار البيضاء،

Echographie Abdominale

EL BEKKAI Bendaoud

Indication

BALLONNEMENT ET GASTRALGIES AU LONG COURS
RECTORRAGIES

Examen

Foie d'échostructure homogène, de contours réguliers, non dysmorphique, de taille normale

Pas vu de lésion focale évidente.

Vésicule biliaire alithiasique, d'aspect normal

Voie biliaire principale fine, elle est apparemment libre.

Les voies biliaires intra-hépatiques ne sont pas dilatées, les veines sus-hépatiques sont de répartition et de morphologie normale ;

Le TP est mesuré à 12mm de calibre normal,

La rate est d'échostructure homogène,

Les reins sont de taille normale, avec une bonne différenciation cortico-médullaire

Le pancréas est moyennement exploré, il est en partie gêné par les gaz digestifs.

Pas d'adénopathies profondes le long des grands axes vasculaires.

Il n'y a pas d'ascite dans le cul de sac de DOUGLAS, ni dans l'espace inter hépato rénale.

Aérocolie diffuse

Conclusion

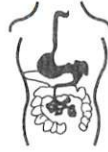Echographie abdominale sans particularités

Aérocolie diffuse

A compléter par un bilan et des endoscopies digestives

Docteur Mohamed Slaoui

Spécialiste
en Hépatologie - Gastro - Entérologie
et Proctologie Médico-Chirurgicale
ENDOSCOPIE DIAGNOSTIQUE ET
INTERVENTIONNELLE
ECHOGRAPHIE



محمد السلاوي

في أمراض المعدة والأمعاء
والكبد والبواسير
رج وجراحة أمراض المخرج
التشخيص بالمنظار الباطني
الكشف بالموجات فوق الصوتية

Casablanca, Le10/10/2019..... في الدار البيضاء،

الجدول 2

Examen Protologique

EL BEKKAI Bendaoud

Indication

RECTORRAGIES

Examen

INSPECTION: Fissuration antérieure jeune

TOUCHER ANO-RECTAL: Le TR n'est pas douloureux.

Le doigtier revient propre

ANUSCOPIE: Congestion des hémorroides internes et fissuration antérieure jeune qui suinte de sang rouge

RECTOSCOPIE: La muqueuse rectale explorée sur 10cm est en "fond d'oeil", d'aspect normal
Quelques selles sur la face antérieure du bas rectum.

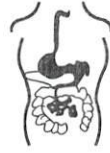Conclusion

FISSURATION ANALE ANTERIEURE JEUNE, QUI SUINTE DE SANG ROUGE A L'EXAMEN
HEMORROIDES INTERNES STADE II
RECTUM NORMAL

Docteur Mohamed Slaoui
Spécialiste: Hépatologie - Gastro - Entérologie
Proctologie Médico-Chirurgicale
ENDOSCOPIE - ECHOGRAPHIE
82, Rue Soumaya, Angle Bd. Abdelmoumen 2^{ème} Etage "Imm. Fiat - Jeep" Quartier des Palmiers - Casablanca - MAROC
Tél.: 05.22.23.78.83 - Tél.Fax : 05.22.25.99.87
E-mail : slaouimed.doc@gmail.com • Urgence : 06 98 97 17 18

Docteur Mohamed Slaoui

Spécialiste
en Hépatologie - Gastro - Entérologie
et Proctologie Médico-Chirurgicale
ENDOSCOPIE DIAGNOSTIQUE ET
INTERVENTIONNELLE
ECHOGRAPHIE



الدكتور محمد السلاوي

إختصاصي في أمراض المعدة والأمعاء
والكبد و البواسير
علاج وجراحة أمراض المخرج
التشخيص بالمنظار الباطني
الكشف بالموجات فوق الصوتية

Casablanca, Le 10/10/2019 في الدار البيضاء،

EL BEKKAI Bendaoud

- Examen copro-parasitologique des selles avec recherche de sang dans les selles par technique immuno chromatographique 1 fois

ALAOUI Mohamed
Dermatologue
L'Abnoud - Centre Médical Atlas
Angle Bd. Abdelmoumen Rue Chatila
Tél. 05 22 25 03 82 - Fax : 05 22 25 03 82
GSM : 06 71 36 28 88 - 06 62 77 41 90
INPE : 093060549

Docteur Mohamed Slaoui
Spécialiste: Hépatologie - Gastro - Entérologie
Proctologie Médico-Chirurgicale
ENDOSCOPIE DIAGNOSTIQUE ET
INTERVENTIONNELLE
ECHOGRAPHIE
82, Rue Soumaya, Angle Bd. Abdelmoumen 2^{ème} Etage - Imm. Fiat - Jeep - Quartier des Palmiers - Casablanca - MAROC
Tél. 05 22 23 78 83 - Tél. Fax : 05 22 25 99 87



CENTRE DE PATHOLOGIE
IBN ZOHR

CENTRE DE PATHOLOGIE IBN ZOHR

مركز تشريح الخلايا والأنسجة ابن زهر

Dr. Hind ALATAWNA

RECU LE : 12/10/2019

EDITE LE : 15/10/2019

NOM & PRENOM : EL BEKKAY BENDAOUD

PRESCRIPTEUR : DR SLAOUI MOHAMED

Age : 61 ANS

N/REF : H91012291

Nature du prélèvement : Estomac ; Polype colon

Renseignements cliniques : Gastrite très congestive
sténose de pylore (1). Polype sessile de 7mm colon droit
Dysplasie ??

COMPTE RENDU

Reçu deux flacons :

I-Estomac : Il comporte 3 fragments biopsiques d'une muqueuse gastrique de type antro-fundique, mesurant entre 2 et 3 mm de grand axe, examinés sur des plans de coupe étagés.

Le volume glandulaire global semble conservé.

Les structures épithéliales de surface et glandulaires sont partout normosécrétantes et bien différenciées, sans lésion dysplasique ou métaplasique.

Le chorion fibreux abrite un infiltrat inflammatoire d'intensité modérée, polymorphe, composé essentiellement de lymphocytes et de plasmocytes associés à de rares neutrophiles. Il n'a pas été vu d'exocytose à polynucléaires au sein du revêtement des glandes.

La coloration du Giemsa montre l'absence de visualisation d' HP au sein du film muqueux de surface et dans le fond des cryptes.

II-Polype - colon : Il comporte 5 fragments biopsiques, mesurant entre 2 et 3mm. Ils sont inclus en totalité et examinés sur des niveaux de coupe étagés.

Histologiquement, 4 fragments montrent un aspect d'adénome colique tubuleux en dysplasie de bas grade, constitué par une prolifération de glandes densifiées, de taille moyenne, adossées les unes aux autres, bordées par un épithélium légèrement à modérément proliférant, basophile, abritant des noyaux ovoïdes, et hyperchromes, parfois en mitoses, typiquement stratifiés, confinés à la moitié basale du revêtement. Le chorion est congestif et modérément inflammatoire.

Absence de mise en évidence de dysplasie de haut grade ou de foyer de transformation carcinomateuse.

Les autres fragments montrent une muqueuse de type colorectal à revêtement de surface et des cryptes régulier. Le chorion est oedémateux, héberge un infiltrat inflammatoire modéré fait de lymphocytes, de plasmocytes et de rares polynucléaires éosinophiles avec la présence de deux amas lymphoïdes. Il n'est pas retrouvé d'agent pathogène ou de lésion spécifique.

CONCLUSION :

I-Estomac : Gastrite chronique antro-fundique modérée, non atrophique, légèrement active, sans dysplasie ni métaplasie, sans HP.

II-Polype - Colon : Adénome tubuleux en dysplasie de bas grade.

Absence de dysplasie de haut grade ou de foyer de transformation carcinomateuse dans la limite de ce prélèvement.

-Muqueuse de type colo-rectal de morphologie subnormale.

17, Louvre Center, Angle Bd Abdelmoumen et Rue Bachir El Alj, App : N° 1
(Tramway, Station Abdelmoumen) Casablanca

Tél : 05 22 23 37 50 - 06 66 39 39 60 - 05 22 23 39 50

E-mail : patho.ibnzohr@gmail.com - ICE : 001864938000053

Dr. Hind ALATAWNA
Centre de Pathologie Ibn Zohr
17, Louvre Center, Angle Bd Abdelmoumen et Rue Bachir El Alj, App : N° 1
Casablanca
Tél : 05 22 23 37 50 - 06 66 39 39 60 - 05 22 23 39 50
E-mail : patho.ibnzohr@gmail.com - ICE : 001864938000053



CENTRE DE PATHOLOGIE
IBN ZOHR

CENTRE DE PATHOLOGIE IBN ZOHR

مركز تشريح الخلايا والأنسجة ابن زهر

Dr. Hind ALATAWNA

RECU LE : 12/10/2019

EDITE LE : 15/10/2019

NOM & PRENOM : EL BEKKAY BENDAOUD

PRESCRIPTEUR : DR SLAOUI MOHAMED

Age : 61 ANS

N/REF : H91012291

Nature du prélèvement : Estomac ; Polype colon

Renseignements cliniques : Gastrite très congestive
sténose de pylore (1). Polype sessile de 7mm colon droit
Dysplasie ??

COMPTE RENDU

Reçu deux flacons :

I-Estomac : Il comporte 3 fragments biopsiques d'une muqueuse gastrique de type antro-fundique, mesurant entre 2 et 3 mm de grand axe, examinés sur des plans de coupe étagés.

Le volume glandulaire global semble conservé.

Les structures épithéliales de surface et glandulaires sont partout normosécrétantes et bien différenciées, sans lésion dysplasique ou métaplasique.

Le chorion fibreux abrite un infiltrat inflammatoire d'intensité modérée, polymorphe, composé essentiellement de lymphocytes et de plasmocytes associés à de rares neutrophiles. Il n'a pas été vu d'exocytose à polynucléaires au sein du revêtement des glandes.

La coloration du Giemsa montre l'absence de visualisation d' HP au sein du film muqueux de surface et dans le fond des cryptes.

II-Polype - colon : Il comporte 5 fragments biopsiques, mesurant entre 2 et 3mm. Ils sont inclus en totalité et examinés sur des niveaux de coupe étagés.

Histologiquement, 4 fragments montrent un aspect d'adénome colique tubuleux en dysplasie de bas grade, constitué par une prolifération de glandes densifiées, de taille moyenne, adossées les unes aux autres, bordées par un épithélium légèrement à modérément proliférant, basophile, abritant des noyaux ovoïdes, et hyperchromes, parfois en mitoses, typiquement stratifiés, confinés à la moitié basale du revêtement. Le chorion est congestif et modérément inflammatoire.

Absence de mise en évidence de dysplasie de haut grade ou de foyer de transformation carcinomateuse.

Les autres fragments montrent une muqueuse de type colorectal à revêtement de surface et des cryptes régulier. Le chorion est oedémateux, héberge un infiltrat inflammatoire modéré fait de lymphocytes, de plasmocytes et de rares polynucléaires éosinophiles avec la présence de deux amas lymphoïdes. Il n'est pas retrouvé d'agent pathogène ou de lésion spécifique.

CONCLUSION :

I-Estomac : Gastrite chronique antro-fundique modérée, non atrophique, légèrement active, sans dysplasie ni métaplasie, sans HP.

II-Polype - Colon : Adénome tubuleux en dysplasie de bas grade.

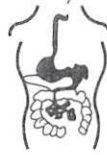Absence de dysplasie de haut grade ou de foyer de transformation carcinomateuse dans la limite de ce prélèvement.

-Muqueuse de type colo-rectal de morphologie subnormale.

DR HIND ALATAWNA
Centre de Pathologie Ibn Zohr
17, Louvre Center, Angle Bd Abdelmoumen et Rue Bachir El Alj, App : N° 1
(Tramway, Station Abdelmoumen) Casablanca
Tél : 05 22 23 37 50 - 06 66 39 39 66 - 05 22 23 39 50
Fax : 05 22 23 37 50
E-mail : patho.ibnzohr@gmail.com - 001864938000053

17, Louvre Center, Angle Bd Abdelmoumen et Rue Bachir El Alj, App : N° 1
(Tramway, Station Abdelmoumen) Casablanca

Tél : 05 22 23 37 50 - 06 66 39 39 66 - 05 22 23 39 50
E-mail : patho.ibnzohr@gmail.com - 001864938000053



Casablanca, Le 12/10/2019 في الدار البيضاء،

Compte-rendu de Fibroscopie Digestive Haute

EL BEKKAI Bendaoud

Indication

EPIGASTRALGIES NE CEDANT PAS AUX TRAITEMENTS USUELS

Examen

CONDITIONS TECHNIQUES: Le matériel d'endoscopie a été nettoyé après double brossage par un détergeant alcalin pendant 10 minutes, puis décontaminé par un bain d'acide per acétique pendant 20 minutes. Le petit matériel (pinces à biopsies, anses, ...) est à usage unique, conformément aux recommandations de la SNFGE. Aucun dérivé sanguin n'a été administré pendant cet examen. L'examen est pratiqué par une vidéo-endoscopie OLYMPUS, diamètre 7,9mm

TOLERANCE : EXCELLENTE, EXAMEN PRATIQUE SOUS NARCO ANALGESIE PAR LE Dr KAY , CLINIQUE LONGCHAMPS

CARDIA : CARDIA ANATOMIQUE à 40 cm des AD, se fermant bien lors des mouvements respiratoires, sans véritable hernie hiatale , le CARDIA MUQUEUX (ligne Z) est en situation normale;

ŒSOPHAGE : La muqueuse œsophagienne est lisse sur toute sa hauteur, il n'y a pas d'œsophagite;

ESTOMAC : Lac muqueux clair, peu abondant;

FUNDUS : Les plis du fundus paraissent conservés, s'effaçant à l'insufflation, la muqueuse fundique est d'aspect normal, sans érosions ni ulcérations; biopsies faites

ANTRE : L'ogive antrale est lisse, la muqueuse est inflammatoire, érythémateuse, surtout au voisinage du pylore; sans ulcérations.

on pratique deux(2) BIOPSIES à deux centimètres du pylore, à la recherche d'HELICOBACTER PYLORI ; l'angulus, les faces et les courbures gastriques sont normaux aussi bien en vision directe qu'en retrovision ;

PYLORE : Régulier, centré, impossible franchir++, malgré les multiples tentatives++(7,9mm de diamètre) ;

BULBE : La muqueuse bulbair est normale , vue au travers du pylore

DUODENUM : non vu

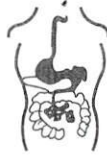Conclusion

1 GASTRITE ANTRALE CONGESTIVE PREPYLORIQUE

2 PYLORE SPASME, STENOSE, NON ULCERE, IMPOSSIBLE A FRANCHIR AVEC LE FIBROSCOPE DE 7,9mm

3 BIOPSIES ANTRALES ET FUNDIQUES A LA RECHERCHE D'HELICOBACTER PYLORI

Docteur Mohamed Slaoui
Spécialiste: Hépatologie - Gastro - Entérologie
Proctologie Médico - Chirurgicale
ENDOSCOPIE - ECHOGRAPHIE
82, Rue Soumaya, Angle Bd. Abdelmoumen
1^{ère} Etage, IMM. RENAULT - Casablanca, MAROC
Tél: 05.22.23.78.83 - Tél / Fax: 05.22.25.99.87



Casablanca, Le 12/10/2019 في الدار البيضاء،

Compte-Rendu de Coloscopie

EL BEKKAI Bendaoud

Indication

RECTORRAGIES

Examen

CONDITIONS TECHNIQUES: Le matériel d'endoscopie a été nettoyé après double brossage par un détergeant alcalin pendant 10 minutes, puis décontaminé par un bain d'acide per acétique pendant 20 minutes. Le petit matériel (pincettes à biopsies, anses,...) est à usage unique;

Aucun dérivé sanguin n'a été administré pendant cet examen.

Machine Olympus

ANESTHESIE: Narco-analgésie, ventilation spontanée CLINIQUE LONGCHAMPS, Dr KAIY
Enregistrement DVD de l'exploration

PREPARATION: Préparation colique au FORTTRANS de bonne qualité. La qualité de l'exploration est bonne, la tolérance est excellente.

Progression facile du coloscope jusqu'au bas fond caecal, sur un colon très bien préparé, (BOSTON 3+3+3:9), Le temps de retrait a dépassé 6 minutes

CAECUM: Normal

COLON DROIT: diverticules du colon droit,
polyoe sessile de 6/7mm dcolon droit, réséqué à la pince froide

COLO TRANSVERSE: Normal

COLON GAUCHE: Normal

COLON SIGMOIDE: Quelques diverticules non compliqués

RECTUM: Normal.

Conclusion

1. COLONOSCOPIE TOTALE
2. QUELQUES DIVERTICULES DU COLON GAUCHE ET DROIT NON COMPLIQUÉS
3. POLYPE SESSILE DE 6/7mm DU COLON DROIT RESEQUE A LA PINCE FROIDE

Docteur Mohamed Slaoui
Spécialiste Hépatologie - Gastro - Entérologie
et Proctologie Médico-Chirurgicale
ENDOSCOPIE - ECHOGRAPHIE
82, Rue Soumaya, Angle Bd Abdelmoumen
2ème Etage, IMM. RENAULT - Casablanca, MAROC
Tél: 05.22.23.78.83 - Tél / Fax: 05.22.25.99.87