

158374

Le 7 juin 2023

HOPITAL PRIVE INTERNATIONAL DE CASABLANCA (MED KARIM JOUA)  
ANGLE BD BIR ANZARANE ET ABOU ISHAK SHIRAZI  
ET RUE BEN JILALI QUARTIER MAARIF  
CASABLANCA  
MAROC

**Objet : PRISE EN CHARGE PARTIELLE**  
**Identifiant adhérent :** 006218\_1961/01/20\_HAKIM  
**N/REF :** 20231580022225  
**Adhérent :** BENTAHILA HAKIM

Madame, Monsieur,

Nous vous informons que nous prenons en charge les frais de soins de HAKIM BENTAHILA.

Nous vous prions de noter que le restant à charge à régler directement par l'adhérent et que cette prise en charge est valable à concurrence de :

- Part Mutuelle : 12882.96 MAD
- Restant à charge adhérent : 2633.24 MAD


Validité de prise en charge : du 07-06-2023 au 07-09-2023.

Pour le règlement de votre facture, nous vous prions de bien vouloir l'adresser jointe au double de la présente à la MUPRAS :

**Centre d'affaire Allal Benabdellah. 49, Angle Rue Allal Benabdellah et Rue Mohammed Fakir 6ème Etage. Casablanca.**

Nous vous remercions d'avance pour l'aide et l'assistance que vous apporterez à HAKIM BENTAHILA.

Veuillez agréer, Messieurs, l'assurance de nos sincères salutations.

 Directeur MUPRAS

**CONDITIONS ET MODALITÉS :**

Le règlement des factures relatives aux prises en charge est soumis aux conditions suivantes :

- La facture doit être nominative et conforme aux informations indiquées sur la prise en charge
- Toute facture doit être accompagnée :
  - ✓ D'une copie de la présente prise en charge,
  - ✓ Des notes d'honoraires des praticiens,
  - ✓ Du compte rendu et des justificatifs des actes pratiqués,
  - ✓ Du détail de la pharmacie, radiologie et biologie (sous pli fermé).
- Toute facture doit être obligatoirement signée par notre adhérent.
- Toute facture doit comporter l'IF, l'ICE et le RIB (24 chiffres) du prestataire.



المستشفى الخاص الدولي للدار البيضاء

HÔPITAL PRIVÉ INTERNATIONAL DE CASABLANCA

HPIC

## FACTURE

N° : 23011451

Du : 27/05/2023

Patient HAKIM BENTAHILA

Prise en charge MUPRAS (RAM)

Admission : 25/05/2023

N° Dossier 23010407

Sortie 27/05/2023

Désignations des prestations	Nombre	Lettre clé	Prix unitaire	Prix total
CORONAROGRAPHIE	1		6 000.00	6 000.00
			Sous-Total	6 000.00
RADIOLOGIE	1	IRM CARDIAQUE	3 600.00	3 600.00
			Sous-Total	3 600.00
ECHO COEUR	1		650.00	650.00
			Sous-Total	650.00
PHARMACIE	1	PH	1 816.20	1 816.20
			Sous-Total	1 816.20
REANIMATION	2	SE	1 250.00	5 000.00
			Sous-Total	5 000.00
Total clinique				17 066.20
EQUIPE REANIMATION	1		1 500.00	1 500.00
			Sous-Total	1 500.00
Total des autres prestations				1 500.00

Arrêtée la présente facture à la somme de :

Douze mille quatre-vingt deux dirhams quatre-vingt seize centimes

Total brut : 18 566.20

Remise : 5 683.24

Total net : 12 882.96

Matricule : 006218\_1961/01/20\_HAKIM

Adhérent :

Affiliation :

N° prise en charge : 20231580022225

CIN : B141575

Code clinique :

ICE :

Part organisme : 12 882.96

Part patient : 0.00

Hôpital Privé International de Casablanca

Angle BD Bir Anzarane et Abou Ishak Shirazi

et Rue Ben Jilali Quartier Maarif Casablanca N°:8

Tel: 05 22 05 40 80 / 05 22 05 40 40

ICE: 002924279000042 - IF: 50575193 - RC: 109051

INPE: 060064839

ANGLE BD BIR ANZARANE ET ABOU ISHAK SHIRAZI ET RUE BEN JILALI, QUARTIER MAARIF - CASABLANCA

ICE : 002924279000042 RC : 119051 IF : 50575193 IP : 45000681 INPE : 060064839 RIB : 050780004010929193200177



المستشفى الخاص الدولي للدار البيضاء

HÔPITAL PRIVÉ INTERNATIONAL DE CASABLANCA

HPIC

## FACTURE

N° : 23011451

Du : 27/05/2023

Patient HAKIM BENTAHILA

Prise en charge MUPRAS (RAM)

Admission : 25/05/2023

N° Dossier 23010407

Sortie 27/05/2023

Désignations des prestations	Nombre	Lettre clé	Prix unitaire	Prix total
CORONAROGRAPHIE	1		6 000.00	6 000.00
			Sous-Total	6 000.00
RADIOLOGIE	1	IRM CARDIAQUE	3 600.00	3 600.00
			Sous-Total	3 600.00
ECHO COEUR	1		650.00	650.00
			Sous-Total	650.00
PHARMACIE	1	PH	1 816.20	1 816.20
			Sous-Total	1 816.20
REANIMATION	2	SE	1 250.00	5 000.00
			Sous-Total	5 000.00
Total clinique				17 066.20
EQUIPE REANIMATION	1		1 500.00	1 500.00
			Sous-Total	1 500.00
Total des autres prestations				1 500.00
Arrêtée la présente facture à la somme de :			Total brut :	18 566.20
Douze mille quatre-vingt deux dirhams quatre-vingt seize centimes			Remise :	5 683.24
			Total net :	12 882.96
Matricule : 006218_1961/01/20_HAKIM	Adhérent :		Part organisme :	12 882.96
Affiliation :	N° prise en charge : 20231580022225		Part patient	0.00
CIN : B141575	Code clinique :			
ICE :				

Hôpital Privé International de Casablanca  
Angle Bd. Bir Anzarane et Abou Ishak Shirazi  
et Rue Ben Jilali Quartier Maarif Casablanca N°8  
Tél: 05 22 05 40 80 / 05 22 05 40 40  
ICE: 002924279000042 - IF: 50575193 - RC: 109051  
INPE: 060064839

ANGLE BD BIR ANZARANE ET ABOU ISHAK SHIRAZI ET RUE BEN JILALI, QUARTIER MAARIF - CASABLANCA

ICE : 002924279000042 RC : 119051 IF : 50575193 IP : 45000681 INPE : 060064839 RIB : 050780004010929193200177



المستشفى الخاص الدولي للدار البيضاء

HÔPITAL PRIVÉ INTERNATIONAL DE CASABLANCA

HPIC

## FACTURE

N° : 23011451

Du : 27/05/2023

Patient HAKIM BENTAHILA

Prise en charge MUPRAS (RAM)

Admission : 25/05/2023

N° Dossier 23010407

Sortie 27/05/2023

Désignations des prestations	Nombre	Lettre clé	Prix unitaire	Prix total
CORONAROGRAPHIE	1		6 000.00	6 000.00
			Sous-Total	6 000.00
RADIOLOGIE	1	IRM CARDIAQUE	3 600.00	3 600.00
			Sous-Total	3 600.00
ECHO COEUR	1		650.00	650.00
			Sous-Total	650.00
PHARMACIE	1	PH	1 816.20	1 816.20
			Sous-Total	1 816.20
REANIMATION	2	SE	1 250.00	5 000.00
			Sous-Total	5 000.00
Total clinique				17 066.20
EQUIPE REANIMATION	1		1 500.00	1 500.00
			Sous-Total	1 500.00
Total des autres prestations				1 500.00
Arrêtée la présente facture à la somme de :			Total brut :	18 566.20
Douze mille quatre-vingt deux dirhams quatre-vingt seize centimes			Remise :	5 683.24
			Total net :	12 882.96
Matricule : 006218_1961/01/20_HAKIM	Adhérent :		Part organisme :	12 882.96
Affiliation :	N° prise en charge : 20231580022225		Part patient	0.00
CIN : B141575	Code clinique :			
ICE :				

Hôpital Privé International de Casablanca  
Angle Bd Bir Anzarane et Abou Ishak Shirazi  
et Rue Ben Jilali Quartier: Maarif Casablanca N°8  
Tél: 05 22 05 40 80 / 05 22 05 40 40  
ICE: 002924279000042 - IF: 50575193 - RC: 109051  
INPE: 060064839

ANGLE BD BIR ANZARANE ET ABOU ISHAK SHIRAZI ET RUE BEN JILALI, QUARTIER MAARIF - CASABLANCA

ICE : 002924279000042 RC : 119051 IF : 50575193 IP : 45000681 INPE : 060064839 RIB : 050780004010929193200177

NOTE D'HONORAIRE

Casablanca, le : 27/05/2013

Je soussigné : Dr. Mediouni Karim

Certifie que Melle / Mr BEN TAHILA HAKIM

Présente :

Et nécessite :

Cotation K : 1500,00 DH

Indication : 1ère consultation

Durée de séjour :

Dr. Karim MADIOUNI  
Anesthésiste Réanimateur  
Hôpital Privé International de  
Casablanca  
N°PE: 091276105



**COMPTE RENDU D'HOSPITALISATION:**

**Identité :**

Mr. BENTAHILA Hakim, âgé de 62 ans, a été hospitalisé à l'hôpital privé international de Casablanca du 25 au 27.05.2023 pour prise en charge d'une douleur thoracique.

**Antécédent :**

- Diabète
- HTA
- Coronarien stenté

**Examen à l'admission :**

- L'examen neurologique retrouve un patient conscient avec un score de Glasgow à 15/15, pas de déficit sensitivo-moteur, les pupilles sont égales et réactives.
- PA = 170/88 mmHg FC = 102 bpm, auscultation cardio-vasculaire et vaisseaux du cou : tachycarde
- SpO2 = 97% sous O2, auscultation pleuro-pulmonaire : quelques râles
- T° = 37°C, Dextro : 1,59 g/dl
- L'examen abdominal retrouve un abdomen souple

**Examens complémentaires :**

- ✓ Bilan biologique :
  - Hémogramme :
    - Leucocytes : 8850 elets/mm<sup>3</sup>
    - Hémoglobine : 13.3 g/dl
    - Plaquettes : 269000 elets/mm<sup>3</sup>
  - TP : 100% TCA : 25sec
  - D-dimère : 470
  - Ionogramme sanguin :
    - Créatinine : < 89.02 g/l
    - Urée : 0.36 g/l
    - Chlore : 104.4 mmol/l
    - Sodium : 142.4 mmol/l
    - Potassium : 3.56 mmol/l
    - Calcium : 1.196 mmol/l
    - RA : 24.6 mEq/l

- Protidémie : 70.12g/l
- Troponine : 12.5ng/l
- BNP : 75

**Avis spécialiste :**

- Avis cardiologie :
- ECG : rythme régulier sinusal
- ETT : CF compte rendu
- Refaire une coronarographie

**Prise en charge initiale :**

Une coronarographie a été réalisée le 25.05.2023. Le résultat montre les éléments suivants :

- Lésions bitrconculaires
- Absence de resténose significative de l'artère interventriculaire antérieure moyenne au niveau du site d'implantation du stent
- Lésion intermédiaire de la première marginale :
- Absence de resténose de l'artère circonflexe distale au niveau du site d'implantation du stent actif
- Lésion intermédiaire de la partie distale de l'artère circonflexe distale
- Lésion non significative de l'artère coronaire droite distale
- Sténose significative de l'artère rétroventriculaire postérieure

Un test d'ischémie est indiqué pour évaluer la perfusion sanguine et la fonction cardiaque dans le contexte de ces lésions coronariennes. Suite aux résultats de la coronarographie et à l'état clinique du patient, une décision a été prise de l'admettre en unité de réanimation pour une surveillance étroite. Il est mis sous traitement suivant :

- Réhydratation parentérale
- Oxygénothérapie
- Bétabloquant
- Anticoagulant
- Antiagrégants plaquettaires
- Hypolipédémiant
- Analgésie multimodale
- Anxiolytique
- Correction glycémique
- Protection gastrique
- Surveillance

Dr. Karim MEDJOUNI  
 Anesthésiste Réanimateur  
 Hôpital Casablanca  
 INP: 091276105



المستشفى الخاص الدولي للدار البيضاء

HÔPITAL PRIVÉ INTERNATIONAL DE CASABLANCA

Groupe CIM Santé · Casablanca

HPIC

CLINIQUE MULTIDISCIPLINAIRE

معدة متعددة الاختصاصات

Casablanca, le : .....

**Evolution :**

Le 26.05.2023, une IRM cardiaque a été réalisée confirmant la présence d'un infarctus de myocarde semi-récent dans le territoire latéral du cœur, avec une absence de viabilité résiduelle dans les segments moyen et basal de la paroi inferolatérale et une présence de NO Reflow. Cependant, la viabilité est conservée dans les autres segments myocardiques.

Le patient a bien évolué sous traitement, son état s'est stabilisé.

Après ajustement de l'ensemble de son traitement médical, le patient est déclaré sortant le 27.05.2023. Un suivi a été planifié avec son cardiologue en externe.

**Hospitalisation :**

Son séjour a duré de (02) jours en réanimation.

**Nous restons à votre disposition pour tous renseignements complémentaires.**

Dr. Karim MECHOUNI  
Anesthésiste Réanimateur  
Hôpital Privé International de  
Casablanca  
INP:001270105

Hôpital Privé International de Casablanca du groupe CIM HOLDING

ANGLE BD BIR ANZARANE ET ABOU ISHAK SHIRAZI ET RUE BEN JILALI , QUARTIER MAARIF - CASABLANCA

Tél : 05 22 05 40 40 - Fax : 05 22 05 40 41 - Email : contact.hpica@cimsante.com - ICE: 002924279000042



## Coronarographie

Patient: HAKIM BENTAHILA

Date de naissance: 20/01/1961

Sexe: MASCULIN

Date Examen: 25/05/2023

Opérateur: Dr ISMAIL ISMAIL

Indications: Angor stable. Elévation de la troponine à l'admission.

### STATUT CLINIQUE

- **Examen Clinique:** Angor stable. Elévation de la troponine à l'admission.

### TECHNIQUE

Salle: PHILIPS.

Matériel:

- INTRO 6F RADIAL (Terumo).
- CONVEY 5F TIG4 (Boston Scientific).

### CORONAROGRAPHIE

**Artère Coronaire Gauche:**

- Le tronc commun est normal, sans sténose.
- L'artère interventriculaire antérieure moyenne est le siège d'une lésion non significative estimée à 45 % du site d'implantation du stent actif.
- La première marginale est le siège d'une sténose intermédiaire d'environ 50%. L'artère circonflexe distale est indemne de resténose du site d'implantation du stent actif. La partie distale de l'artère circonflexe distale est le siège d'une sténose intermédiaire d'environ 50%.

**Artère Coronaire Droite:** L'artère coronaire droite est discrètement irrégulière. L'artère coronaire droite distale est le siège d'une lésion non significative estimée à 25 %. Cette lésion s'étend jusqu'à l'artère coronaire droite distale. L'artère rétroventriculaire postérieure présente une sténose significative (50-70%). Cette lésion s'étend jusqu'à l'artère rétroventriculaire postérieure.

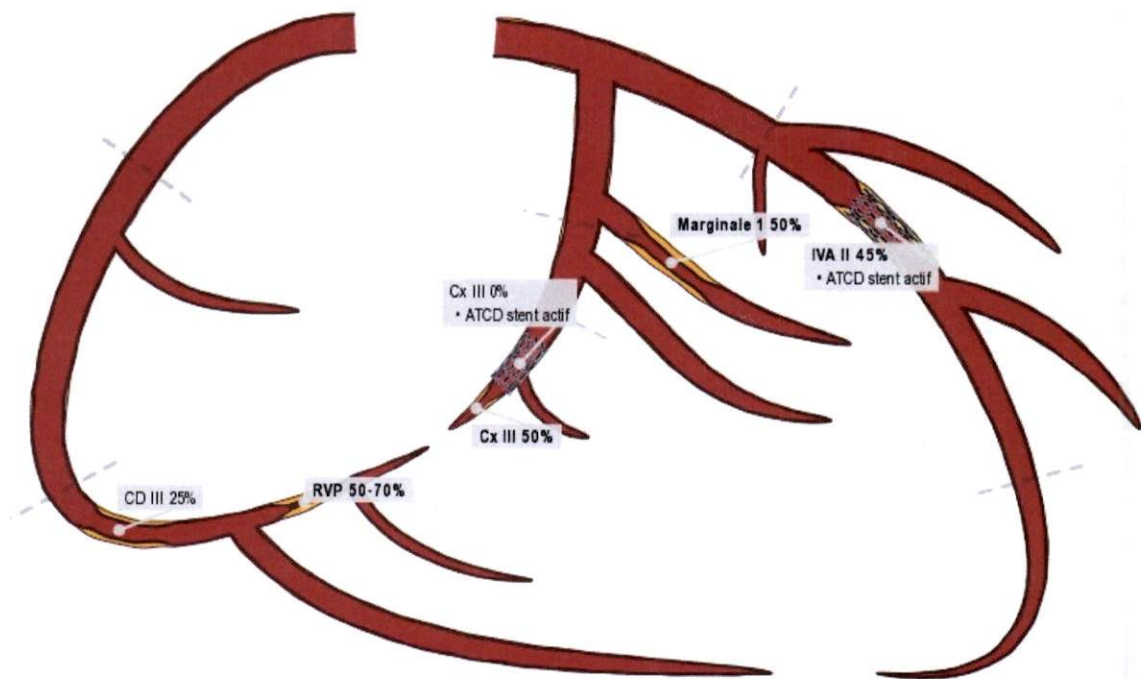
**Score Syntax:** 1

### CONCLUSION

- ✓ Lésions bitronculaires.
  - Absence de resténose significative de l'artère interventriculaire antérieure moyenne au niveau du site d'implantation du stent actif.
  - Lésion intermédiaire de la première marginale. Absence de resténose de l'artère circonflexe distale au niveau du site d'implantation du stent actif. Lésion intermédiaire de la partie distale de l'artère circonflexe distale.
  - Lésion non significative de l'artère coronaire droite distale. Sténose significative de l'artère rétroventriculaire postérieure.
- CAT : Test d'ischémie

Dr ISMAIL ISMAIL

Dr. Ismail Ismail  
Cardiologue  
Spécialiste en cardiologie  
Interventionnelle Structurale  
Et Maladies Vasculaires  
Tél : 06 61 69 76 17





المستشفى الخاص الدولي للدار البيضاء  
HÔPITAL PRIVÉ INTERNATIONAL DE CASABLANCA

HPIC

Groupe CIM Santé - Casabalanca

HÔPITAL PRIVÉ INTERNATIONAL  
DE CASABLANCA

DU GROUPE CIM HOLDING

ANGLE BD BIR ANZARANE ET  
ABOU ISHAK SHIRAZI ET RUE  
BEN JILALI, QUARTIER MAARIF  
CASABLANCA.

TÉL : 05 22 05 40 40

FAX : 05 22 05 40 41

ICE : 002924279000042

Casablanca, le : 05/05/2023

Hôpital Privé International de Casablanca  
Angle Bd. Bir Anzarane et Abou Ishak Shirazi  
Rue Ben Jilali Quartier Maarif Casablanca Maroc  
Tél : 05 22 05 40 80 / 05 22 05 40 40  
ICE: 002924279000042 - IF: 50575193 - RC: 109051  
INPE: 150064839

Dr. BENTANILLA KARIM

ANESTHESIE-REANIMATION

CARDIOLOGIE GENERALE  
ET INTERVENTIONNELLE

CHIRURGIE CARDIO-VASCULAIRE  
ADULTE ET PEDIATRIQUE

RHUMATOLOGIE

CHIRURGIE THORACIQUE

CHIRURGIE ORTHOPEDIQUE  
& TRAUMATOLOGIQUE

ADULTE ET PEDIATRIQUE

NEUROLOGIE

NEURO-CHIRURGIE

CHIRURGIE

MAXILLO-CERVICO-FACIALE

CHIRURGIE PLASTIQUE

& ESTHETIQUE

CHIRURGIE UROLOGIQUE

NEPHROLOGIE

CHIRURGIE VISCERALE

CHIRURGIE PEDIATRIQUE

CHIRURGIE OPHTHALMOLOGIQUE

DERMATOLOGIE

ENDOCRINOLOGIE

HEMATOLOGIE

HEPATO-GASTRO-ENTEROLOGIE

GYNÉCOLOGIE OBSTÉTRIQUE

OTO-RHINO-LARYNGOLOGIE

ONCOLOGIE

PEDIATRIE & REANIMATION

NEONATALE

PNEUMOLOGIE

RADIOLOGIE

IRM conduque

CMS CMS

SERVICE RADIOLOGIE

SERVICE CONSULTATIONS

SERVICE PRISE EN CHARGE

SERVICE FACTURATION

Dr. Karim MADIOUNI  
Anesthésiste Réanimateur  
Hôpital Privé International de  
Casablanca  
INPE: 1501276105

CONTACT.HPIC@CIMSANTE.COM



المستشفى الخاص الدولي للدار البيضاء

HÔPITAL PRIVÉ INTERNATIONAL DE CASABLANCA

Groupe CIM Santé · Casablanca

HPIC

CLINIQUE MULTIDISCIPLINAIRE

معدة متعددة الاختصاصات

25/05/2023

**Compte rendu d'échocardiographie transthoracique (ETT)**

**Nom et prénom : BENTAHILA HAKIIM**

**Ventricule gauche**

- VG non dilaté, non hypertrophié.
- Cinétique globale du VG conservée. FEVG = 58%. Pas de thrombus
- PRVG normales (E/A=1,12, E/é=7)

**Oreillette gauche :** Non dilatée : 18 cm<sup>2</sup>, libre d'écho

**Ventricule droit :** De dimensions normales Et de bonne fonction systolique :

TAPSE= 24mm, onde S tric= 13cm/s

**Oreillette droite :** non dilatée, libre d'écho

**Valve mitrale :** Légèrement remaniée et souple. Pas de RM. IM minime

**Valve aortique :** légèrement remaniées. Pas de RAO ni IAO.

**IT minime.** Pas d'HTAP .

**Péricarde :** sec

**CONCLUSION**

- VG non dilaté non hypertrophié de bonne fonction globale et segmentaire.
- FEVG préservée à 58%.
- Pas de valvulopathies mitro aortique significatives.
- Bon VD. Pas de signe indirect d'htap ;
- Péricarde sec

BOUN NAHID  
IOLOGUE  
5 94 53 53

Hôpital Privé International de Casablanca du groupe CIM HOLDING

ANGLE BD BIR ANZARANE ET ABOU ISHAK SHIRAZI ET RUE BEN JILALI , QUARTIER MAARIF - CASABLANCA  
Tél : 05 22 05 40 40 - Fax : 05 22 05 40 41 - Email : contact.hpica@cimsante.com - ICE: 002924279000042



المستشفى الخاص الدولي للدار البيضاء

HÔPITAL PRIVÉ INTERNATIONAL DE CASABLANCA

Groupe CIM Santé - Casablanca

HPIC

CLINIQUE MULTIDISCIPLINAIRE

معدة متعددة الاختصاصات

Casablanca, le : .....

**CONCLUSION:**

Aspect IRM en faveur d'un Infarctus de myocarde semi récent au niveau de territoire latéral sans viabilité résiduelle au niveau des deux segments moyen et basal de la paroi inferolaterale (les segments 5 ;11 selon la segmentation de l'AHA) avec la présence de NO Reflow(micro obstruction vasculaire).

Viabilité conservée dans les autres segments myocardiques.

Cordialement  
DR LAGZIRI ALAE-EDDINE

HOPITAL PRIVÉ INTERNATIONAL  
DE CASABLANCA (HPIC)  
Service Radiologie



المستشفى الخاص الدولي للدار البيضاء

HÔPITAL PRIVÉ INTERNATIONAL DE CASABLANCA

Groupe CIM Santé - Casablanca

HPIC

CLINIQUE MULTIDISCIPLINAIRE

معدة متعددة الاختصاصات

**Séquence ciné :**

Casablanca, le : .....

Pas de dilatation ni d'hypertrophie ventriculaire gauche avec une contractilité globale conservée.

**Hypokinésie franche des deux segments basal et moyen de la paroi inferolatérale.**

Pas d'anomalie morphologique ou pariétal du ventricule droit

Absence d'amincissement pariétal

Pas de thrombus intracavitaire visualisé.

Pas d'épanchement péricardique associé.

**Séquence T2:**

**Hypersignal des deux segments basal et moyen de la paroi inferolatérale.**

**Séquence T1 et T2 mapping:**

Allongement du Temps de relaxation T1 et T2 mapping (T1 à 1550ms et T2 à 62ms pour une machine de 1.5T) au niveau des deux segments basal moyen de la paroi inferolatérale.

**Séquence de Perfusion:**

**Hypo perfusion sous endocardique des segments inferolatéro médian et latéro basal.**

**Séquence de rehaussement tardif:**

**Rehaussement tardif transmural au niveau de deux segments inferolatéral médian et basal (les segments 5 ;11 selon la segmentation de l'AHA) avec présence de NO Reflow.**

HOPITAL PRIVÉ INTERNATIONAL  
DE CASABLANCA (HPIC)  
Service Radiologie



المستشفى الخاص الدولي للدار البيضاء

HÔPITAL PRIVÉ INTERNATIONAL DE CASABLANCA

Groupe CIM Santé - Casablanca

HPIC

CLINIQUE MULTIDISCIPLINAIRE

معدة متعددة الاختصاصات

Casablanca, le : .....

Casablanca , le 26/05/2023

Nom et prénom: BENTAHILA HAKIM

N Dossier:23010407

## IRM CARDIAQUE

**INDICATION:** douleurs thoraciques troponine légèrement élevée

	<b>Normes Ventricule Gauche</b> (Lorenz CH et al. Cardiovasc Magn Reson 1:7, 1999)		
		<b>Homme</b>	<b>Femme</b>
	VTD =	77 à 195 ml (47 à 92 ml/m <sup>2</sup> )	52 à 141 ml (41 à 81 ml/m <sup>2</sup> )
	VTS =	19 à 72 ml (13 à 33 ml/m <sup>2</sup> )	13 à 51 ml (11 à 31 ml/m <sup>2</sup> )
	FEVG =	56 à 78 %	56 à 78%
	Masse =	118 à 238 g (70 à 113 g/m <sup>2</sup> )	75 à 175 g (63 à 95 g/m <sup>2</sup> )
<b>Normes Ventricule Droit</b> VTD < 100 ml/m <sup>2</sup> - FEVD > 50%			

**TECHNIQUE:** IRM 1.5T Siemens

- Séquence ciné-IRM rapide avec synchronisation rétrospective (Séquence SteadyStateFreePrecession, SSFP) selon 3 vues en long axe (2,3 et 4 cavités) et 6 à 8 coupes jointives en petit axe couvrant l'ensemble du ventricule gauche de la base à l'apex pour l'analyse des volumes et de la FE.
- Séquence STIR pondérée en T2 avec triple inversion-récupération pour l'annulation du signal de la graisse et du sang.
- Séquence T1 et T2 mapping.
- Séquences Perfusion Premier passage : bolus de contraste (Gadolinium) à 0,1 mmol/kg injecté par injecteur automatique à 4-5 ml/s et imagerie de perfusion dynamique;
- Séquence d'inversion-récupération en écho de gradient rapide, 10 minutes après l'injection de Gadolinium, avec un Temps d'Inversion (TI) réglé pour annuler le signal du myocarde normal (identifié avec une séquence de TI scout). La recherche est toujours effectuée en long axe (2,3,4 cavités) et en petit axe.

## RESULTAT:

FEVG: 57% VTD 151 ml VTS 80 ml masse du VG 100g FEVD 52%

Hôpital Privé International de Casablanca du groupe CIM HOLDING

ANGLE BD BIR ANZARANE ET ABOU ISHAK SHIRAZI ET RUE BEN JILALI, QUARTIER MAARIF - CASABLANCA

Tél.: 05 22 05 40 40 - Fax : 05 22 05 40 41 - Email : contact.hpica@cimsante.com - ICE : 002924279000042

## DÉTAIL PHARMACIE

N° Dossier : 23010407 Patient : BENTAHILA HAKIM N° Pièce d'identité: B141575

N° Devis :D230002487 N° Facture :23011451

## DISPOSITIFS MEDIC/

Code article	Désignation article	Prix unitaire	Quantité	Prix total
1100411	CIPROJECT 2MG INJ (01)	45.12	6	270.72
TOTAL DISPOSITIFS MEDIC/				270.72

## MEDICAMENTS

Code article	Désignation article	Prix unitaire	Quantité	Prix total
1100058	ALPRAZ 0,5 MG CP (28)	1.28	1	1.28
1100915	IMODIUM 2MG Gel (20)	1.53	6	9.18
1101277	OEDES 40 MG INJ (05)	49.80	6	298.80
1101651	TARAXET 25MG CP (30)	0.82	2	1.64
1101651	TARAXET 25MG CP (30)	0.82	1	0.82
1102039	ANDOL INJ	18.80	8	150.40
1101130	METHYLPREDNISOL 120 mg INJECTA (20)	35.00	8	280.00
1100230	BACQUIRE 500mg/500 Inj (01)	80.60	6	483.60
1102227	METRIS 5MG/ML POCHE 100ML	18.50	8	148.00
1100020	ACUPAN 20 mg	10.18	10	101.80
1101978	PIROCAM 20MG /ML 6AMP	6.54	8	52.32
1100439	CLOPRAME 10 mg INJ	2.23	8	17.84
TOTAL MEDICAMENTS				1 545.68
TOTAL				1 816.40

Hôpital Privé International de Casablanca  
Angle Bd. Bir Anzarane et Abou Ishak Shirazi  
et Rue Ben Jilali Quartier Maârif Casablanca N°:8  
Tél: 05 22 05 40 80 / 05 22 05 40 40  
ICE: 002924279000042 - IF: 50575193 - RC: 109051  
INPE: 066064839

CARTE DE REFORME

BENTAHILA  
HAKIM

Matricule : 06218



القوات الملكية المغربية  
royal air maroc



ROYAUME DU MAROC  
CARTE NATIONALE D'IDENTITE

المملكة المغربية  
البطاقة الوطنية للتعريف

HAKIM

حكيم

بنتهيلة

BENTAHILA

20.01.1961

مرداد بناريخ

Né le

ب مشور البيضاء الدار البيضاء آفا

à MECHOUAR DE CASA CASABLANCA ANFA

Valable jusqu'au

17.07.2030

صالحة إلى غاية

المدير العام للأمن الوطني

عبد اللطيف حموشي



B141575

MC