

Le 1 novembre 2023

HOPITAL INTERNATIONAL MOHAMMED VI
ROUTE P 3011 BOUSKOURA
CASABLANCA
MAROC

Objet : PRISE EN CHARGE PARTIELLE
Identifiant adhérent : 0001367_1952-12-24_ABDENBI
N/REF : 20233050024851
Adhérent : DBALI ABDENBI

Madame, Monsieur,

Nous vous informons que nous prenons en charge les frais de soins de ABDENBI DBALI.

Nous vous prions de noter que le restant à charge à régler directement par l'adhérent et que cette prise en charge est valable à concurrence de :

- Part Mutuelle : 14467.89 MAD
- Restant à charge adhérent : 3392.97 MAD

Validité de prise en charge : du 01-11-2023 au 01-02-2024.

Pour le règlement de votre facture, nous vous prions de bien vouloir l'adresser jointe au double de la présente à la MUPRAS :

Centre d'affaire Allal Benabdellah. 49, Angle Rue Allal Benabdellah et Rue Mohammed Fakir 6ème Etage. Casablanca.

Nous vous remercions d'avance pour l'aide et l'assistance que vous apporterez à ABDENBI DBALI.

Veuillez agréer, Messieurs, l'assurance de nos sincères salutations.

 Directeur MUPRAS

CONDITIONS ET MODALITÉS :

Le règlement des factures relatives aux prises en charge est soumis aux conditions suivantes :

- La facture doit être nominative et conforme aux informations indiquées sur la prise en charge.
- Toute facture doit être accompagnée :
 - ✓ D'une copie de la présente prise en charge,
 - ✓ Des notes d'honoraires des praticiens,
 - ✓ Du compte rendu et des justificatifs des actes pratiqués,
 - ✓ Du détail de la pharmacie, radiologie et biologie (sous pli fermé).
- Toute facture doit être obligatoirement signée par notre adhérent.
- Toute facture doit comporter l'IF, l'ICE et le RIB (24 chiffres) du prestataire.

HOPITAL UNIVERSITAIRE INTERNATIONAL MOHAMMED VI

F A C T U R E

2300264877

N° : 40450 / 2023 du 25/09/2023

Nom patient	DBALI ABDENEBI	Entrée	20/09/2023
Prise en charge	MUPRAS	Sortie	25/09/2023

Désignation des prestations	Nombre	Lettre Clé	Prix Unitaire	Montant
BILAN BIOLOGIQUE	1.00		522.00	522.00
POC: Nephrectomie / nephro-ureterectomie elargie pour tumeur	1.10	B1090	1 090.00	1 199.00
Journee d'hospitalisation de medecine	4.00		550.00	2 200.00
BLOC OP	120.00		25.00	3 000.00
PHARMACIE BLOC	120.00		15.00	1 800.00
Surveillance en reanimation	1.00		1 250.00	1 250.00
CHIRURGIE	120.00		30.00	3 600.00
ANESTHESIE	60.00		30.00	1 800.00
Journee d'hospitalisation en reanimation	1.00		1 800.00	1 800.00
			<i>Sous-Total</i>	17 171.00
PHARMACIE (médicaments)	1.00		689.86	689.86
			<i>Sous-Total</i>	689.86
Total Clinique				17 860.86

Arrêtée la présente facture à la somme de :		Total	17 860.86
DIX-SEPT MILLE HUIT CENT SOIXANTE DIRHAMS QUATRE-VINGT-SIX CENTIMES			
<i>Immatriculation :</i>	<i>Adhérent :</i> DBALI ABDENEBI	Part organisme	14 467.89
<i>Affiliation :</i>	<i>N° prise en charge :</i> N°20232570024024	Part patient	3 392.97
<i>Cin :</i> BH207473			

Hôpital Universitaire
International Mohammed VI
EXPEDITION

HOPITAL UNIVERSITAIRE INTERNATIONAL MOHAMMED VI

TICKET MODERATEUR SUR FACTURE N° **40450** / 2023 du 25/09/2023

Nom patient **DBALI ABDENEBI**

Entrée **20/09/2023**

Prise en charge **MUPRAS**

Sortie **25/09/2023**

	Nombre	Lettre Clé	Prix Unitaire	Taux Pec	Montant Patient
PRESTATIONS					
BILAN BIOLOGIQUE	1.00	B1090	522.00	25	134.97
POC: Nephrectomie / nephro-ureterectomie elargie pou	1.10		1 090.00	25	310.03
BLOC OP	120.00		25.00	10	300.00
PHARMACIE BLOC	120.00		15.00	20	360.00
Surveillance en reanimation	1.00		1 250.00	28	350.00
CHIRURGIE	120.00		30.00	25	900.00
ANESTHESIE	60.00		30.00	25	450.00
Journee d'hospitalisation en reanimation	1.00		1 800.00	25	450.00
			Sous-Total		3 255.00
PHARMACIE					
PHARMACIE (médicaments)	1.00		689.86	20	137.97
			Sous-Total		137.97

Arrêté le présent ticket modérateur à la somme de :

TROIS MILLE TROIS CENT QUATRE-VINGT-DOUZE DIRHAMS QUATRE-VINGT-DIX-SEPT CEI

Total 3 392.97

Montant total facturé 17 860.86

Montant pris en charge par l'organisme 14 467.89

Montant ticket modérateur à charge du patient 3 392.97



COMPTE RENDU D'HOSPITALISATION

IDENTIFICATION DU PATIENT	INFORMATIONS SUR LE SÉJOUR
Nom : DBALI	Médecin Traitant : PR BENSGHIR MUSTAPHA
Prénom : ABDENEBI	Service d'Hospitalisation :
Age : 70 ans	IPP du Patient : 230826120052Y.
Sexe :	NDA Séjour :
DATE D ENTREE : 20/09/2023	DATE DE SORTIE : 21/09/2023

Age: 70 ans

ATCD:

HTA

Diabète

cholecystectomie

prostatectomie

hydronephrose droite sur calcul il y a un mois

Histoire de la maladie:

l'histoire de la maladie remonte à 24 heure ou le patient au decours d'un exercice physique a installé une douleur du flanc gauche associé a une hématurie d'installation brutale depuis 15 jours; ce qui a motivé sa consultation sans notion d'amaigrissement ou d'anorexie

l'examen clinique trouve un abdomen souple sans défense ni contracture
pas de contacte lombaire; aires ganglionnaires libres
pas de signes neurologiques, le reste de l'examen clinique est sans particularités

Uro scanner : rein gauche augmenté de taille avec la présence d'une masse tissulaire suspecte de malignité polaire gauche supérieur de contours mal limités, renfermant de la nécrose qui se rehausse de façon hétérogène, avec dilatation des cavités PC et infiltration de la graisse péri rénale.
foie sans anomalies, pas d'épanchement péritonéal, pas d'ADP profonde.

bilan biologique : Hb 14.4, G, PQ: 181 000, creat 16.5, urée 0.43, iono correct (pas de calcémie), CRP 12.3





la patient a subi aujourd'hui ce jour une néphrectomie sous coelioscopie, le per opératoire s'était déroulé sans incidents avec une hémodynamique et respiratoire stables

puis le patient est transféré en réanimation pour complément de prise en charge .

la prise en charge en réanimation a consisté en :

Monitoring

Analgésie

Réhydratation

Antibiothérapie

Anticoagulation

Examen clinique à l'admission :

- Patient conscient , GSc à 15/15ème
- Apyréretique
- Extubé à H1 post-opératoire , après réveil complet , sans incidents , stabilisé sous MHC à 6L/mins
- stable sur le plan hémodynamique et respiratoire .
- Abdomen souple , pas de défense de contracture
- Diurèse conservée pas d'hématurie . drain non productif
- Reste de l'examen somatique sans particularités .

le bilan post opératoire montre une Hb: 11,8 ; PQ: 156 000; Na: 140 ; kaliémie: 3,4

les suites opératoire étaient simples

la patient est transféré au service pour complément de prise en charge





Rapport Médical d'Hospitalisation

Nom et prénom: DBALI ABDENEBI

Date de naissance: 24/12/1952

CIN: BH207473

Sexe: F ☐ M ☐

Adresse: LOT FARAH NR 21 ETAGE
02 DEROUA BERRCHID

Établissement:

Date d'entrée 20/09/2023

Date de sortie 25/09/2023

Type D'admission:

☐ Hospitalisation programmée

Médicale ☐

Chirurgicale ☐

Hôpital de jour ☐

☐ Urgence ☐

Service(s) d'hospitalisation:

Nombre de jours

Médecine ☐..... DE :.....DS:.....

Chirurgie: ☐..... DE :.....DS:.....

Réanimation ☐..... DE :.....DS:.....

Chambre stérile ☐..... DE:.....DS:.....

Organismes Gestionnaires: PAYANT

Motif d'hospitalisation:

Colique néphrétique+Hématurie

Antécédents et facteurs de risque:

Prostatectomie en 2021

HTA sous Amlor

Cholécystectomie en 2019

Conclusion de l'examen clinique:

Patient admis pour hématurie macroscopique et colique néphrétique gauche



Résultats des bilans et examens complémentaires:

- Biologie: Hb=13,9 g/dL;GB=6000 e/mm³;Pq=199000 e/mm³;Créatinine=11,9 mg/L;Urée=0,43 g/L
- Uro-Scanner: rein gauche augmenté de taille avec présence d'une masse tissulaire suspecte de malignité polaire supérieure gauche de contours mal limités, renfermant de la nécrose ,qui se réhausse de façon hétérogène , avec dilatation des cavités PC et infiltration de la graisse péri-rénale. Pas d'épanchement péritonéal et absence d'ADP profondes.

Diagnostic:

Tumeur rénale gauche

Évolution:

Patient admis en réanimation à J0
Admission en hospitalisation chirurgicale à J1
Patient sondé et présente une bonne diurèse
Drain de Redon a rapporté 200 cc de sang
Patient stable sur le plan hémodynamique et respiratoire
Sortant ce jours sous couverture antibiotique et antalgique
Traitement anticoagulant à continuer en ambulatoire
Ablation de la sonde vésicale et du drain de Redon
Patient sortant ce jours
A revoir dans une semaine pour contrôle

En cas d'intervention chirurgicale:

Date de l'intervention:20/09/2023

☐ Libellé et nature de l'acte: **Néphrectomie sous cœlioscopie**

Traitement de sortie:

- 1)Ofiken 200 mg
1cp x2/j pdt 10 j
- 2)Cedol 1g
1cp x3/j si douleurs
- 3)Lovenox 0,4
1 inj /j en sous cutané pdt7 j

Date: 25/09/2023

Signature : PR HOURY YOUNES



090063728



COMPTE RENDU OPÉRATOIRE

IDENTIFICATION DU PATIENT	INFORMATIONS SUR LE SÉJOUR
Nom : DBALI	Médecin Traitant : PR HOURY YOUNES
Prénom : ABDENEBI	Service d'Hospitalisation : TC1
Age : 70 ans	IPP du Patient : 230826120052Y.
Sexe : M	NDA Séjour :
Date d'Intervention : 20/09/2023	

INTERVENANTS :

PR HOURY YOUNES

PR KANTRI AZIZA

INTERVENTIONS EFFECTUÉE :

Néphrectomie gauche sous coelioscopie

MODE D'ANESTHÉSIE :

AG_

COMPTE RENDU OPÉRATOIRE :

Patient âgé de 70 ans

Indication : tumeur rénale gauche polaire supérieure gauche et médio-rénale

Patient mis sous AG et sondage vésical

Patient en décubitus latéral droit et exposition du flanc gauche

Introduction de 4 trocars de coelioscopie

Insufflation d'aire

Décollement colique gauche

Mise en évidence d'une tumeur rénale polaire supérieure et médio-rénale gauche.

Libération des 2 pôles inférieurs et supérieurs de la loge rénale

Libération de la face postérieure de la loge rénale.

Ligature du pédicule rénal gauche par pinces vasculaires

Ligature de l'uretère

Contrôle de l'hémostase

Hôpital Universitaire International Mohammed VI
Pr. Assistant HOURY YOUNES
Urologie
20/09/2023



HÔPITAL UNIVERSITAIRE
INTERNATIONAL MOHAMMED VI

المستشفى الجامعي
الدولي محمد السادس



Extraction de la pièce de néphrectomie

Mise en place d'un drain de Redon charrière 16

Fermeture des points d'introduction des trocars

Fermeture plan par plan

Pansement

SIGNATURE :

Hôpital Universitaire International Mohammed VI
Pr. Assistant Hôpital Universitaire
Urologie
20/06/2018

NOTE D'HONORAIRES

Nom et prénom du malade :



2300264877 / 230826120052Y.

Prénom : ABDENEBI

Nom : DBALI

DDN : 24/12/1952 E: 20/09/2023

Service : TRAUMA-CENTER 2 (3308-P)

PAYANT

Sexe: M

Médecin :

Hôpital Universitaire International Mohammed VI
Pr. Assistant HOURY Younes
Urologie

Montant des honoraires :



03121327

120 x 25 = 3000,000 H

Néplupectomie gauche sous coelioscopie
(K120)

Visa et cachet du médecin :

Hôpital Universitaire International Mohammed VI
Pr. Assistant HOURY Younes
Urologie



03121327

NOTE D'HONORAIRES



2300264877 / 230826120052Y.

Prénom : ABDENEBI

Nom : DBALI

DDN : 24/12/1952 E: 20/09/2023

Service : TRAUMA-CENTER 2 (3308-P)

PAYANT
Sexe: M

Nom et prénom du malade :

Médecin :

Montant des honoraires :

AG pour nephrectomie gauche

60 x 30 = 1800,00 DH

Hôpital Universitaire International Mohammed VI
Pr. Assistant KONTAL Aziza
Anesthésiste - Réanimation
091025569

Hôpital Universitaire International Mohammed VI
Pr. BAYKALI Hickam
Anesthésiste - Réanimation
101211779

Visa et cachet du médecin :

Hôpital Universitaire International Mohammed VI
Pr. Assistant KONTAL Aziza
Anesthésiste - Réanimation
091025569

PRESTATIONS DISPENSEES AU PATIENT : DBALI ABDENEBI
2300264877

Date	Prestation	Cotation	PU	Montant
20/09/2023	Laboratoire	Recherche des agglutinines irregulieres		
20/09/2023	Laboratoire	Creatinine sanguine	1.1	58.00
20/09/2023	Laboratoire	Uree	1.1	43.50
20/09/2023	Laboratoire	NFS - Numeration formule sanguine + plaq	1.1	43.50
20/09/2023	Laboratoire	Ionogramme (NA K CL RA PT CA)	1.1	116.00
20/09/2023	Laboratoire	NFS - Numeration formule sanguine + plaq	1.1	145.00
20/09/2023	Laboratoire		1.1	116.00
			Sous Total	522.00
			Total	522.00

[Handwritten signature]

ANNEXE PHARMACIE

Nom patient : DBALI ABDENEBI	N° Facture 40 450	2300264877
-------------------------------------	--------------------------	-------------------

Produit	Quantité	Prix Unitair	Montant
ACUPAN 20 MG SOLUTION IN 20MG INJECTA (0	11	6.34	69.74
MAXICLAV 1G/200 MG PO 1G/200 POUDRE (0	1	24.90	24.90
MIDAZOLAM AGUETTANT 5 MG 5MG INJECTA (10	1	7.87	7.87
MORPHINE SOTHEMA 10MG INJECTA (10)	1	4.58	4.58
NOVEX 4000 UI ANTIXA/ INJECTA (02)	5	41.25	206.25
OMEPRAZOLE NORMON 40 MG 40MG INJECTA (0	6	29.90	179.40
PARACETAMOL NORMON 10 INJECTA (50)	14	14.08	197.12
Sous-Total médicaments			689.86
Total pharmacie			689.86





ORDONNANCE

Bouskoura, le : **OBALI ABDEENFI**

- RAI
- NFS, U, CRE
- AP. 3- MEPHT
- NFS, IONO



Identifiant du patient : 230826120052Y.

HOURY YOUNES null

Date de naissance : 24/12/1952

Sexe : M

Date de l'examen : 20/09/2023

Prélevé le : 20/09/2023 à 08:14


Edité le : 20/09/2023 à 09:44

DBALI ABDENEBI

Dossier N° : 23091493

Docteur

Service : TRAUMA-CENTER 2



IMMUNO-HEMATOLOGIE

Recherche Agglutinines irrégulières (RAI) : Négative
(Technique de Coombs indirect/ Carte gel Bio-Rad)



Le 20/09/2023 à 09:44

Signature

Dr. OUSTI Fadwa

Dr. Fadwa OUSTI
Médecin Biologiste
Laboratoire National de Référence



Identifiant du patient : 230826120052Y.

HOURY YOUNES null

Date de naissance : 24/12/1952

Sexe : M

Date de l'examen : 20/09/2023

Prélevé le : 20/09/2023 à 08:32

Edité le : 20/09/2023 à 11:49

DBALI ABDENEBI

Dossier N° : 23091497

Docteur

Service : TRAUMA-CENTER 2



NUMÉRATION FORMULE SANGUINE

(Sang total, Impédancemétrie, cytométrie de flux et photométrie, Sysmex XN)

Numération globulaire


Hématies	:	4.75	$10^{12}/l$	4.08 - 5.6	4.11 $10^{12}/l$ (31/08/2023)
Hémoglobine	:	13.8	g/dl	12.9 - 16.7	12.1 g/dl (31/08/2023)
Hématocrite	:	42.5	%	38 - 49	36.1 % (31/08/2023)
VGM	:	89.5	fl	83 - 97	87.8 fl (31/08/2023)
CCMH	:	32.5	g/dl	32.3 - 36.1	33.5 g/dl (31/08/2023)
TCMH	:	29.1	pg	27.8 - 33.9	29.4 pg (31/08/2023)

Formule leucocytaire

Leucocytes	:	6.28	$10^3/mm^3$	3.8 - 10.0	7.26 $10^3/mm^3$ (31/08/2023)
P. Neutrophiles	:	61.4	%	3.9 $10^3/mm^3$ 1.6 - 5.9	57.9 % (31/08/2023)
P. Eosinophiles	:	2.4	%	0.15 $10^3/mm^3$ 0.03 - 0.50	4.5 % (31/08/2023)
P. Basophiles	:	1.0	%	0.06 $10^3/mm^3$ < 0.09	0.4 % (31/08/2023)
Lymphocytes	:	22.9	%	1.44 $10^3/mm^3$ 1.07 - 4.10	21.8 % (31/08/2023)
Monocytes	:	12.3	%	0.77 $10^3/mm^3$ 0.23 - 0.71	15.4 % (31/08/2023)

Numération plaquettaire

Plaquettes	:	199	$10^3/mm^3$	140 - 385	205 $10^3/mm^3$ (31/08/2023)
------------	---	-----	-------------	-----------	---------------------------------



Le 20/09/2023 à 11:49

Signature

Dr. OUSTI Fadwa

Dr. Fadwa OUSTI
Médecin Biologiste
Laboratoire National de Référence



Identifiant du patient : 230826120052Y.

HOURY YOUNES null

Date de naissance : 24/12/1952

Sexe : M

Date de l'examen : 20/09/2023

Prélevé le : 20/09/2023 à 08:32

Edité le : 20/09/2023 à 11:49

DBALI ABDENEBI

Dossier N° : 23091497

Docteur

Service : TRAUMA-CENTER 2



BIOCHIMIE SANGUINE

URÉE	:	0.43	g/L	0.17 - 0.49	0.43 g/L (26/08/2023)
(Sang, spectrophotométrie d'absorption, Abbott)					
CRÉATININE SANGUINE	:	11.9	mg/L	6.7 - 11.7	16.5 mg/L (26/08/2023)
(Sang, enzymologie, Abbott)					

Le 20/09/2023 à 11:49

Signature

Dr. OUSTI Fadwa

Dr. Fadwa OUSTI
Médecin Biologiste
Laboratoire National de Référence



Identifiant du patient : 23J0000991

Date de naissance : 24/12/1952

Sexe : M

Date de l'examen : 20/09/2023

Prélevé le : 20/09/2023 à 15:50

Edité le : 05/10/2023 à 10:14

DBALI ABDENEBI

Dossier N° : 23091411

Docteur HOURY YOUNES NULL



Réf Anapath: 2309P215

RC : tumeur rénale polaire supérieure.

COMPTE RENDU ANATOMOPATHOLOGIQUE

Parvenu une pièce de néphrectomie gauche fixée sans surrénale pesant 650 grammes et mesurant 13/7/7 cm. La surface est légèrement déformée au pôle supérieur. L'uretère est réséqué à 4 cm et ne présente pas de bourgeon tumoral visible macroscopiquement. Le hile rénal ne montre pas de thrombus ni de ganglion. On a procédé à une ouverture du rein en deux le long du trajet de la veine rénale. La coupe sériée de la totalité du rein a montré la présence d'un néoplasme polaire supérieur, bien limité par une capsule fine, mesurant 6/4,5/4cm d'aspect jaunâtre avec des zones kystiques, myxoïdes et hémorragiques. Cette tumeur infiltre la graisse périrénale en un endroit. Les prélèvements ont concerné une tranche complète de section passant par le plus grand diamètre, les zones tumorales, la totalité du hile et du sinus, les marges d'exérèse de la veine et de l'uretère ainsi que du rein normal.

Histologiquement, le néoplasme correspond à une prolifération tumorale agencée en travées anastomotiques et en tubes voire en papilles. Ces structures sont tapissées par un revêtement unistratifié, plus rarement pseudostratifié fait de cellules de taille moyenne rondes à noyau arrondi de taille moyenne à chromatine dense et à cytoplasme modérément abondant clair ou éosinophile. Les noyaux sont parfois irréguliers siège d'un nucléole visible au fort grossissement. Il existe d'importants remaniements hémorragiques, kystiques et hyalins sans calcifications. Des foyers de différenciation sarcomatoïde sont notés. Le parenchyme adjacent est sans particularités. La graisse péri rénale est infiltrée. Les vaisseaux du hile, la limite de la veine rénale et la limite urétérale sont sains. Il n'est pas noté d'infiltration de leur paroi ni d'embolies vasculaires. Absence de nécrose tumorale.

CONCLUSION :

- **Carcinome à cellules rénales à cellules claires de grade 4 de l'ISUP/OMS avec foyers de différenciation sarcomatoïde, mesurant 6 cm avec invasion de la graisse périrénale et sans infiltration hilairale ni de la veine rénale.**
- **Limites urétérale et veineuse saines.**

Le 05/10/2023 à 10:14

Signature

CHAHDI Hafsa

Hôpital Universitaire Mohammed VI
Dr. Hafsa CHAHDI
Professeur-accrédité en Anatomie Pathologique
Pôle Anatomie - Cytologie Pathologique





LABORATOIRE NATIONAL
MOHAMMED VI
D'ANALYSES MÉDICALES

Spécialités

Biochimie spécialisée
Biologie moléculaire
Biologie cellulaire
Cytogénétique

Histocompatibilité
Immunologie
Infectiologie
Anatomo-pathologie

Identifiant du patient : 23J0000991

Date de naissance : 24/12/1952

Sexe : M

Date de l'examen : 20/09/2023

Prélevé le : 20/09/2023 à 15:50

Edité le : 05/10/2023 à 10:14

DBALI ABDENEBI

Dossier N° : 23091411

Docteur HOURY YOUNES NULL



- Stade PT3aN0Mx.

Le 05/10/2023 à 10:14

Signature

CHAHDI Hafsa

Hôpital Universitaire Hassan II
Dr. Hafsa CHAHDI
Professeur-adjoint en Anatomie Pathologique
Pôle Anatomie - Cytologie Pathologique

Laboratoire National Mohammed VI d'Analyses médicales

Boulevard Mohamed Taieb Naciri, BP 82403 Casa Oum Rabii, Hay Hassani, Casablanca. Tel: +212 520 10 30 60

Conformément aux textes en vigueur, votre échantillon biologique pourra être éliminé, utilisé et/ou transféré à des fins scientifiques ou de contrôle qualité, hors génétique humaine, de manière anonyme et respectant le secret médical, sauf opposition formulée auprès de notre secrétariat médical



Identifiant du patient : 230826120052Y.

HOURY YOUNES null

Date de naissance : 24/12/1952

Sexe : M

Date de l'examen : 20/09/2023

Prélevé le : 20/09/2023 à 17:32

Edité le : 21/09/2023 à 11:51

DBALI ABDENEBI

Dossier N° : 23091558

Docteur

Service : TRAUMA-CENTER 2



NUMÉRATION FORMULE SANGUINE

(Sang total, Impédancemétrie, cytométrie de flux et photométrie, Sysmex XN)

Numération globulaire

Hématies	:	4.10	$10^{12}/l$	4.08 - 5.6	4.75 $10^{12}/l$ (20/09/2023)
Hémoglobine	:	11.8	g/dl	12.9 - 16.7	13.8 g/dl (20/09/2023)
Hématocrite	:	37.4	%	38 - 49	42.5 % (20/09/2023)
VGM	:	91.2	fl	83 - 97	89.5 fl (20/09/2023)
CCMH	:	31.6	g/dl	32.3 - 36.1	32.5 g/dl (20/09/2023)
TCMH	:	28.8	pg	27.8 - 33.9	29.1 pg (20/09/2023)

Formule leucocytaire

Leucocytes	:	14.50	$10^3/mm^3$	3.8 - 10.0	6.28 $10^3/mm^3$ (20/09/2023)
P. Neutrophiles	:	88.7	%	12.9 $10^3/mm^3$ 1.6 - 5.9	61.4 % (20/09/2023)
P. Eosinophiles	:	0.0	%	0.00 $10^3/mm^3$ 0.03 - 0.50	2.4 % (20/09/2023)
P. Basophiles	:	0.2	%	0.03 $10^3/mm^3$ < 0.09	1.0 % (20/09/2023)
Lymphocytes	:	6.1	%	0.88 $10^3/mm^3$ 1.07 - 4.10	22.9 % (20/09/2023)
Monocytes	:	5.0	%	0.73 $10^3/mm^3$ 0.23 - 0.71	12.3 % (20/09/2023)


Numération plaquettaire

Plaquettes	:	156	$10^3/mm^3$	140 - 385	199 $10^3/mm^3$ (20/09/2023)
------------	---	-----	-------------	-----------	---------------------------------

Le 21/09/2023 à 11:51
Signature

Dr. OUSTI Fadwa

Dr. Fadwa OUSTI
Médecin Biologiste
Laboratoire National de Référence





Identifiant du patient : 230826120052Y.

HOURY YOUNES null

Date de naissance : 24/12/1952

Sexe : M

Date de l'examen : 20/09/2023

Prélevé le : 20/09/2023 à 17:32

Edité le : 21/09/2023 à 11:51

DBALI ABDENEBI

Dossier N° : 23091558

Docteur

Service : TRAUMA-CENTER 2

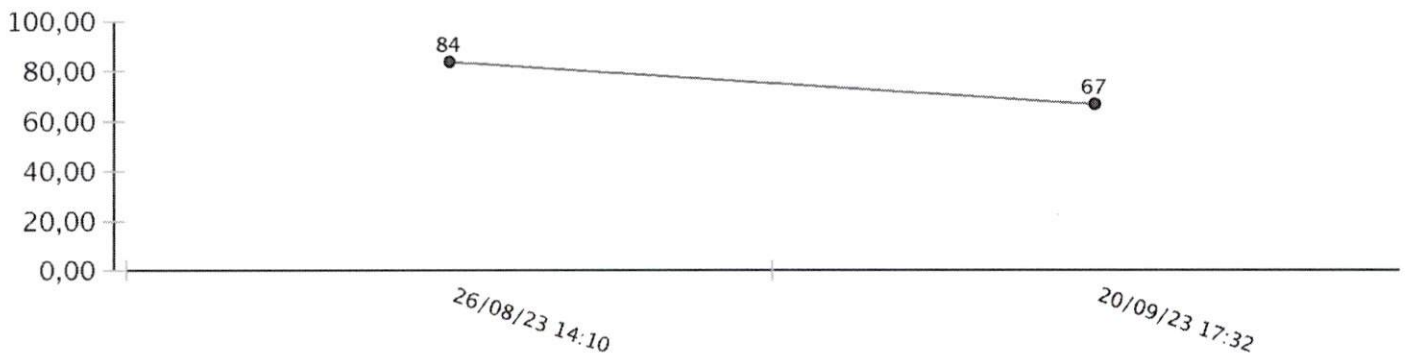


BIOCHIMIE SANGUINE

IONOGRAMME

SODIUM (Na ⁺) (Sang, potentiométrie, ISE indirect, Architect)	:	140	mmol/L	136 - 145	140 mmol/L (26/08/2023)
POTASSIUM (K ⁺) (Sang, potentiométrie, ISE indirect, Architect)	:	3.4	mmol/L	3.5 - 5.1	4.1 mmol/L (26/08/2023)
CHLORURES (Cl ⁻) (Sang, potentiométrie, ISE indirect, Architect)	:	109	mmol/L	98 - 107	103 mmol/L (26/08/2023)
RÉSERVE ALCALINE	:	17.0	mmol/L	22 - 29	23.0 mmol/L (26/08/2023)
PROTEINES TOTALES (Sang, spectrophotométrie d'absorption, Biuret, Architect)	:	67	g/L	64 - 83	84 g/L (26/08/2023)

PROTEINES TOTALES(g/L)



CALCIUM (Sang, spectrophotométrie d'absorption, Architect)	:	81.0	mg/L	88 - 102	98.0 mg/L (26/08/2023)
---	---	------	------	----------	---------------------------

Le 21/09/2023 à 11:51
Signature

Dr. OUSTI Fadwa

Dr. Fadwa OUSTI
Médecin Biologiste
Laboratoire National de Référence

BORDEREAU D'ENVOI DES PRISES EN CHARGE

Références : 14 - 22/11/2023

MUPRAS

N° Dos	Nom patient	Nom Adhérent	N° Adhérent	Réf. PEC	N° Fact	Montant facture
2300264877	DBALI ABDENEBI	DBALI ABDENEBI		N°2023257002	40450	14 467.89
Total						14 467.89



BORDEREAU D'ENVOI DES PRISES EN CHARGE

Références : 14 - 22/11/2023

MUPRAS

N° Dos	Nom patient	Nom Adhérent	N° Adhérent	Réf. PEC	N° Fact	Montant facture
2300264877	DBALI ABDENEBI	DBALI ABDENEBI		N°2023257002	40450	14 467.89
						Total 14 467.89


HOPITAL UNIVERSITAIRE INTERNATIONAL MOHAMMED VI
BORDEREAU D'ENVOI DES PRISES EN CHARGE

ابن الكبر
 و فاطمة بنت رحال
 Pile de LAKBIR
 et de FATIMA bant RAHAL
 العنوان: تهرقة فرح الرقم 21 الطابق الثاني الدروا برشيد
 Adresse: LOT FARAH NR 21 ETAGE 02 DEROUA BERRECHID
 N° état civil: 486/1952 رقم الحالة المدنية Sexe: M الجنس



ROYAUME DU MAROC
 CARTE NATIONALE D'IDENTITE
 الجمهورية المغربية
 البطاقة الوطنية للتعريف

ABOUWESI
 DBALI
 Né le 24.12.1952
 BOUSKOURA NOUACEUR
 Valable jusqu'au 12.06.2027

عبد الوسي
 الدولي
 بوزاوي
 بوسكورة النواجر
 صالحة الى غاية
 المدير العام للأمن الوطني
 عبد الحفيظ عويشي



BH207473 MY