

172240

Le 4 septembre 2023

Objet : PRISE EN CHARGE PARTIELLE
Identifiant adhérent : 0002658_1952-07-01_EL MENIARI
N/REF : 20232470023795
Adhérent : MENIAR EL MENIARI



Madame, Monsieur,

Nous vous informons que nous prenons en charge les frais de soins de EL MENIARI MENIAR.

Nous vous prions de noter que le restant à charge à régler directement par l'adhérent et que cette prise en charge est valable à concurrence de :

- Part Mutuelle : 67950.00 MAD
- Restant à charge adhérent : 7550.00 MAD

Validité de prise en charge : du 04-09-2023 au 04-12-2023.

Pour le règlement de votre facture, nous vous prions de bien vouloir l'adresser jointe au double de la présente à la MUPRAS :

Centre d'affaire Allal Benabdellah. 49, Angle Rue Allal Benabdellah et Rue Mohammed Fakir 6ème Etage. Casablanca.

Nous vous remercions d'avance pour l'aide et l'assistance que vous apporterez à EL MENIARI MENIAR.

Veuillez agréer, Messieurs, l'assurance de nos sincères salutations.

SIR Facture Sents

Directeur MUPRAS

CONDITIONS ET MODALITÉS :

Le règlement des factures relatives aux prises en charge est soumis aux conditions suivantes.

- La facture doit être nominative et conforme aux informations indiquées sur la prise en charge.
- Toute facture doit être accompagnée :
 - ✓ D'une copie de la présente prise en charge,
 - ✓ Des notes d'honoraires des praticiens,
 - ✓ Du compte rendu et des justificatifs des actes pratiqués,
 - ✓ Du détail de la pharmacie, radiologie et biologie (sous pli fermé).
- Toute facture doit être obligatoirement signée par notre adhérent.
- Toute facture doit comporter l'IF, l'ICE et le RIB (24 chiffres) du prestataire.





INTERNATIONAL clinic

FACTURE

N°: 2991/2023 du 19/08/2023



SEJOUR00071731

Nom et prénom du patient	Organisme	Période hospitalisation	
M. EL MENIARI Meniar	MUPRAS (ICE: 001673610000077)	17/08/2023	19/08/2023
Nom et prénom de l'adhérent : EL MENIARI Meniar		N° Affiliation :	
N° Prise en charge (Ou N° police) : 20232470023795			

Désignation	Quantité	Prix unitaire	Montant DH
CORONAROGRAPHIE	1	6 000,00	6 000,00
DILATATION DE 3 STENTS ACTIFS	1	69 500,00	69 500,00

Arrêtée à la somme de :	TOTAL GENERAL	75 500,00
SOIXANTE-QUINZE MILLE CINQ CENT DHS ET ZERO CENTIMES		

(sept mille cinq cent cinquante Dhs et zero Centimes)
(soixante-sept mille neuf cent cinquante Dhs et zero Centimes)

Part Adhérent : 7,550.00
Part Organisme : 67,950.00



090062100

Edité le : 24/10/2023 à 10:19

Par : WLAABSSI





INTERNATIONAL clinic

INTERNATIONAL CLINIC

RECU CAISSE SUR LA FACTURE 2991/23 DU 17/10/2023



SEJOUR00071731

Nom et prénom du patient	M. EL MENIARI Meniar
Organisme	MUPRAS
Période hospitalisation	Du 17-08-2023 Au 19-08-2023
Montant ticket modérateur : 0 Dhs	
Arrêté la présente à la somme de :	
ZERO CENTIMES	
Mode de paiement	



MEDIBO sarl.

FACTURE N°00212/23			Client: Hyatt Gestion International Clinic EL MENIARI MENIAR	
Date 04/10/2023 Mode de règlement:				
Désignation	Unité	Prix HT	TVA	Montant TTC
STENT ACTIF	3	31 250,00	6 250,01	37 500,00
			TOTAL HT	31 250,00
			T.V.A.	6 250,00
			TOTAL TTC	37 500,00

Arrêté la présente facture à la somme de :
TRENTÉ SEPT MILLE CINQ CENTS DIRHAMS

MEDIBO SARL AU
84, Bd Moulay Driss 1^{er} N° 18
Galerie La Renaissance - Casablanca
Tél: 0522 86 35 29 - Fax: 0522 86 35 29



INTERNATIONAL clinic

ANGIOPLASTIE
EXAMEN N° 7393, 18/08/2023

MENIAR EL MENIARI, 30/06/1952

- **Opérateurs:** Pr Mohamed ZOUBIDI
- **Indications:** SCA sans sus-décalage avec troponine élevée

CLINIQUE

Statut Clinique: Angor crescendo. Ischémie myocardique documentée par des examens complémentaires.
Sous-décalage à l'ECG. FEVG modérément diminuée (41-50%).

TECHNIQUE

Voie d'abord: Artère fémorale droite - 6 French avec compression manuelle.

Produit de contraste utilisé: OMNIPAQUE. : 100 mL

Matériel utilisé:

- PT2 0.014 185cm MODERATE (Boston Scientific) N° 31453124.
- GUIDE 0.35/150 (Autre) N° 37270.
- Emerge Monorail Balloon Catheter 20/4.0mm (Boston Scientific) N° 23164856
- MINI TREK 2.00 X 20 mm (Abbott) N° 21219G1.
- TRODUCTEUR AVANTIS 6F (Autre) N° 18119577.
- ATHE. GUIDE JR4 6 (Cordis) N° 18135780.
- CATHE GUIDE XB 3.5 6F (Cordis) N° 18139293.
- PACK ANGIO LOHMANN (Autre) N° 2322380072.
- AGRASTAT (Autre) N° 6118001071449.
- TENT XIENCE3.5/48 REF 8020641 (Autre) N° 2042941.
- XIENCE ALPINE 3.00 X 28 mm (Abbott) N° 3011241.
- BIOMATRIX ALPHA 3.50 X 29 mm (BIOSENSORS) N° W20120384.

CONTROLE ANGIOGRAPHIQUE

L'artère interventriculaire antérieure moyenne présente une occlusion récente de 10 à 20 mm de long et de type B2. Cette lésion est d'aspect hétérogène. Le diamètre de référence est de 3.5 mm à ce niveau. Il existe une progression incomplète du produit de contraste au niveau de cette artère (TIMI 1).

Abbott Vascular
XIENCE Xpedition 48
3.5 mm x 48 mm
LOT 2042941 RX
REF 1070350-48

Abbott Vascular
XIENCE Alpine
3.0 mm x 28 mm
LOT 3011241 RX
REF 1120300-28

INTERNATIONAL clinic
Pr. ZOUBIDI ZINABIDJ Mohamed
Pr. Agrégé - Cardiologie Interventionnelle
102-103, Bd Anoual, Casablanca
Tél.: +212 522 64 14 00 / +212 522 64 14 12

2023-12-23
W20120384
BMX6-3529
LOT
REF

(01)06888833018942
BMX6 3.5mm x 29mm



INTERNATIONAL clinic

L'artère circonflexe proximale présente une sténose très serrée (70-90%) de 10 à 20 mm de long, calcifiée, discrètement irrégulière et de type B2, englobant l'origine de la première marginale. Le diamètre de référence est de 3.5 mm à ce niveau. Le flux coronaire est normal (TIMI 3).

L'artère coronaire droite moyenne présente une sténose très serrée (70-90%) de plus de 20 mm de long et de type C. Le diamètre de référence est de 3.5 mm à ce niveau. Le flux coronaire est normal (TIMI 3).

ANGIOPLASTIE CORONAIRE

Mise en place d'un stent actif XIENCE ALPINE 3.00 X 28 mm au niveau de l'artère interventriculaire antérieure moyenne. Mise en place d'un stent actif BIOMATRIX ALPHA 3.50 X 29 mm au niveau de l'artère circonflexe proximale sans pré-dilatation. Mise en place d'un stent actif TENT XIENCE 3.5/48 REF 8020641 au niveau de l'artère coronaire droite moyenne sans pré-dilatation. Après contrôle angiographique final, l'artère coronaire droite moyenne est indemne de lésion significative. Le flux coronaire est normal (TIMI 3).

Après contrôle angiographique final, l'artère circonflexe proximale est indemne de lésion significative. Le flux coronaire est normal (TIMI 3).

Après contrôle angiographique final, l'artère interventriculaire antérieure moyenne est indemne de lésion significative. Le flux coronaire est normal (TIMI 3).





INTERNATIONAL clinic

CONCLUSION

Succès d'angioplastie de l'artère coronaire droite moyenne. Implantation de 1 stent actif.

Succès d'angioplastie de l'artère circonflexe proximale. Implantation de 1 stent actif.

Succès de recanalisation de l'artère interventriculaire antérieure moyenne. Implantation de 1 stent actif.

Pr Mohamed ZOUBIDI





INTERNATIONAL clinic

CORONAROGRAPHIE
EXAMEN N° 7392, 17/08/2023

MENIAR EL MENIARI, 30/06/1952

- **Opérateurs:** Pr Mohamed ZOUBIDI
- **Indications:** SCA sans sus-décalage avec troponine élevée

CLINIQUE

Statut Clinique: Angor crescendo. Ischémie myocardique documentée par des examens complémentaires.
Sous-décalage à l'ECG. FEVG modérément diminuée (41-50%).

TECHNIQUE

Voie d'abord: Artère fémorale droite - 4 French avec compression manuelle.

Produit de contraste utilisé: OMNIPAQUE. : 75 mL

Matériel utilisé:

- INTRODUCTEUR 4F CORDIS (Autre) N° 18140879.
- PACK ANGIO LOHMANN (Autre) N° 2322380072.



CORONAROGRAPHIE

Réseau coronaire gauche :

Tronc commun: Le tronc commun est normal, sans sténose.

IVA: L'artère interventriculaire antérieure moyenne présente une occlusion récente de 10 à 20 mm de long et de type B2. Cette lésion est d'aspect hétérogène. Le diamètre de référence est de 3.5 mm à ce niveau. Il existe une progression incomplète du produit de contraste au niveau de cette artère (TIMI 1).


Circonflexe: L'artère circonflexe proximale présente une sténose très serrée (70-90%) de 10 à 20 mm de long, calcifiée, discrètement irrégulière et de type B2, englobant l'origine de la première marginale. Le diamètre de référence est de 3.5 mm à ce niveau. Le flux coronaire est normal (TIMI 3).

Réseau coronaire droit :

L'artère coronaire droite moyenne présente une sténose très serrée (70-90%) de plus de 20 mm de long et de type C. Le diamètre de référence est de 3.5 mm à ce niveau. Le flux coronaire est normal (TIMI 3).



INTERNATIONAL clinic



CONCLUSION

Occlusion récente de l'artère interventriculaire antérieure moyenne.

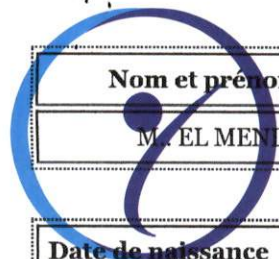Sténose significative de l'artère circonflexe proximale, englobant l'origine de la première marginale).

Sténose significative longue de l'artère coronaire droite moyenne.

Pr Mohamed ZOUBIDI



BULLETIN DE SORTIE



INTERNATIONAL clinic

Nom et prénom du patient	Période hospitalisation	Organisme
Mr EL MENLARI Meniar	Du 17/08/2023 Au 19/08/2023	MUPRAS

Date de naissance	30/06/1952
CIN/Passeport	B577748/
Numéro de séjour	71731
Date d'intervention	le 17/08/2023
Actes	

Edité le : 24/10/2023 à 10:19
Par : WLAABSSI



102, 103 Boulevard Anoual - Casablanca - Maroc / Tél : +212 522 64 14 00 - Fax : +212 522 86 08 97

Email : info@internationalclinic.ma - contact@internationalclinic.ma - CNSS : 8992308 - ITP : 34754299 - IF : 40432045

RC : 486277 - ICE : 001642725000063

Relevé d'Identité Bancaire

Relevé d'Identité Bancaire (RIB)

Banque	Ville	N° de compte	Clé
190	780	2121126940550000	76

Agence ABDELMOUMEN

Code SWIFT **BCPOMAMC**

Domiciliation

Agence ABDELMOUMEN
95 BD ABDELMOUMEN
CASABLANCA, MAROC
Tél. : 0522491468
Fax : 0522491474

Titulaire du compte

STE HYATT GESTION INTERNATION

Relevé d'Identité Bancaire

Relevé d'Identité Bancaire (RIB)

Banque	Ville	N° de compte	Clé
190	780	2121126940550000	76

Agence ABDELMOUMEN

Code SWIFT **BCPOMAMC**

Domiciliation

Agence ABDELMOUMEN
95 BD ABDELMOUMEN
CASABLANCA, MAROC
Tél. : 0522491468
Fax : 0522491474

Titulaire du compte

STE HYATT GESTION INTERNATION

Relevé d'Identité Bancaire

Relevé d'Identité Bancaire (RIB)

Banque	Ville	N° de compte	Clé
190	780	2121126940550000	76

Agence ABDELMOUMEN

Code SWIFT **BCPOMAMC**

Domiciliation

Agence ABDELMOUMEN
95 BD ABDELMOUMEN
CASABLANCA, MAROC
Tél. : 0522491468
Fax : 0522491474

Titulaire du compte

STE HYATT GESTION INTERNATION

