

**Dr. O. Alami**

Spécialiste en Radiologie
Lauréate de l'Université Nancy I
Ex Radiologue au CHU Ibn Rochd

Dr. N. Faris

Spécialiste en Radiologie
Lauréate de l'Université Nancy I
Ex Radiologue au CHU Ibn Rochd

06/05/2024

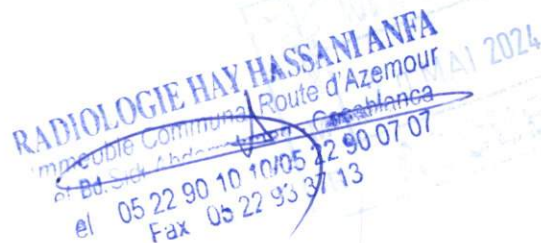MUPRAS**ICE: 001673610000077**

203260

Facture N° 1398/05/2024**Nom patient : BENDI MOHAMED****Examen(s) réalisé(s) : IRM PROSTATIQUE****Date Examen(s) : 06/05/2024****T.M : 350,00 DH****Montant examen : 2650,00 DH**

**ARRETEE LA PRESENTE FACTURE A LA SOMME DE
DEUX MILLE SIX CENT CINQUANTE DIRHAMS**

**Compte bancaire/ BMCE Agence Hay Hassani
011.780.0000.86.21000.60085.30**



203260



Le 29 avril 2024

RADIO HAY HASSANI
10 ANGLE RTE D'AZEMMOUR
CASA, 20000
MAROC

Objet : PRISE EN CHARGE PARTIELLE
Identifiant adhérent : 0002683_1952-03-29_MOHAMED
N/REF : 20241170028116
Adhérent : BENDI MOHAMED

Madame, Monsieur,

Nous vous informons que nous prenons en charge les frais de soins de MOHAMED BENDI.

Nous vous prions de noter que le restant à charge à régler directement par l'adhérent et que cette prise en charge est valable à concurrence de :

- Part Mutuelle : 2650.00 MAD
- Restant à charge adhérent : 350.00 MAD

Validité de prise en charge : du 26-04-2024 au 26-07-2024.

Pour le règlement de votre facture, nous vous prions de bien vouloir l'adresser jointe au double de la présente à la MUPRAS :

Centre d'affaire Allal Benabdellah. 49, Angle Rue Allal Benabdellah et Rue Mohammed Fakir 6ème Etage. Casablanca.

Nous vous remercions d'avance pour l'aide et l'assistance que vous apporterez à MOHAMED BENDI.

Veuillez agréer, Messieurs, l'assurance de nos sincères salutations.

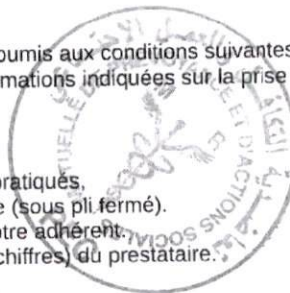
Directeur MUPRAS

CONDITIONS ET MODALITÉS :

Le règlement des factures relatives aux prises en charge est soumis aux conditions suivantes :

- La facture doit être nominative et conforme aux informations indiquées sur la prise en charge.
- Toute facture doit être accompagnée :
 - ✓ D'une copie de la présente prise en charge,
 - ✓ Des notes d'honoraires des praticiens,
 - ✓ Du compte rendu et des justificatifs des actes pratiques,
 - ✓ Du détail de la pharmacie, radiologie et biologie (sous pli fermé).
- Toute facture doit être obligatoirement signée par notre adhérent.
- Toute facture doit comporter l'IF, l'ICE et le RIB (24 chiffres) du prestataire.

S/R justif produit de contraste



RADIOLOGIE HAY HASSANI ANFA
Immeuble Communal Route d'Azemmour
Bd. Sidi Abderrahman - Casablanca
Tél : 05 22 20 10 10 / 05 22 90 07 07
Fax : 05 22 93 37 13



RADIOLOGIE
HAY HASSANI
ANFA

مركز الفحص بالأشعة "حي الحسني - أنفا"

Casablanca, le 06.05.2024

Mr. Boudi, Mohamed

418,00

choiscan 0,5ml / mL

1 flacon

RADIOLOGIE HAY HASSANI ANFA
Immeuble Communal Route d'Azemour
Bd. Sidi Abderrahman - Casablanca
Tél. 05 22 90 10 10 / 05 22 90 07 07
Fax 05 22 93 37 13

Boîte de 1 flacon de 15 mL.
A usage unique.
Tenir hors de la vue et de la portée des enfants. Lire la notice avant utilisation.
Reporter le nom du produit, le numéro du lot et la dose administrée dans le dossier du patient.



Respecter les doses prescrites

Liste I - Uniquement sur ordonnance

Distribué par
CYCLOPHARMA lot 84,
Z.I. Ouled Saleh
Bouskoura-Nouaceur

N° AMM: 162/19/DMP/21/

GE Healthcare



Clariscan™
acide gadotérique

0.5 mmol/mL

Solution injectable

1 x 15 mL

Produit de contraste
pour l'IRM
Administration
par voie intraveineuse

Titulaire/Exploitant:
GE Healthcare AS
Nycoveien 1
0485 Oslo, Norvège

Clariscan™ 0.5 mmol/mL
acide gadotérique

Chaque mL contient 279,3 mg
d'acide gadotérique,
équivalent à 0,5 mmol.

15 mL contiennent 4189,8 mg
d'acide gadotérique (sous forme
de sel de méglumine), équivalent
à 7,5 mmol.

Excipients : Méglumine,
tetraxetan (DOTA), eau P.P.I.



EXP: 10-2024
Lot n°: 16323856

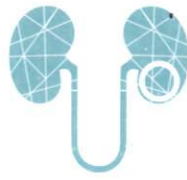1199457 MAR



Professeur Adil OUZZANE

Chirurgien Urologue - Andrologue

Ex. Enseignant chercheur à la faculté
de médecine de Lille (France)
Ancien Chef de Clinique et Praticien
Hospitalier au CHU de Lille
Membre des Associations Française
et Européenne d'Urologie



بروفيسور عادل وزان

أخصائي في أمراض و جراحة المسالك البولية

أستاذ باحث سابقا في كلية الطب

بلييل (فرنسا)

رئيس سابق لمصلحة جراحة المسالك البولية

بالمستشفى الجامعي بلييل

عضو رسمي في الجمعية الفرنسية و الأوربية

لجراحة المسالك البولية

Casablanca le : 22/04/2024

MR BENDI SI MOHAMED

• **IRM Prostatique Multi-paramétrique avec CD-ROM**

Renseignements cliniques : Élévation de PSA à 7 ng/ml, TR non suspect, prostate de 60 cc en échographie sans anomalie d'échostructure

UROLOGIE HAY HASSANIA
Bureau Communal Route d'Azemour
Rd. Sid. Abdelmehman - Casablanca
Tel 05 22 90 10 10 / 05 22 90 07 07
Fax 05 22 93 37 13

Docteur Adil OUZZANE
Chirurgien Urologue et Andrologue
22, Bd. Yacoub El Mansour
Bureau N° 42 - Casablanca

22, Bd Yacoub El Mansour (5^{ème} étage) Bureau N°42, Mâarif, Casablanca

22, شارع يعقوب المنصور - الطابق 5 , المكتب 42 - المعاريف الدار البيضاء

Tél: 05 22 23 84 73 - WhatsApp : 07 00 91 35 95

E-mail : contact@urologiecasablanca.ma - Site Web : www.urologiecasablanca.ma



Dr. O. Alami

Spécialiste en Radiologie
Lauréate de l'Université Nancy I
Ex Radiologue au CHU Ibn Rochd

Dr. N. Faris

Spécialiste en Radiologie
Lauréate de l'Université Nancy I
Ex Radiologue au CHU Ibn Rochd

Casablanca, le 06/05/2024

PATIENT : Mr. BENDI MOHAMED
MEDECIN TRAITANT : DR OUZZANE ADIL
EXAMEN(S) REALISE(S) : IRM PROSTATIQUE

IRM PROSTATIQUE

INDICATION

PSA : 7mg/ml.

Prostate hypertrophiée à 60g environ : Toucher rectal non suspect.

TECHNIQUE

Axiales, coronales et sagittales T2.

Séquences T2 axiales ganglionnaires.

Séquences diffusions et ADC

Séquences T1 injectées dynamiques.

RESULTATS

- ❖ Hypertrophie prostatique modérée, évaluée à 54g avec important remaniement du type hyperplasique de la prostate transitionnelle.
- ❖ **La prostate périphérique**
Nodule marginal postérieur, para médian droit, de 6,4mm de diamètre, circonscrit, en hypersignal diffusion et en hyposignal ADC franc, prenant précocement le contraste, **classé PIRADS 4**.
Individualisation en para median postérieur gauche d'un petit foyer marginal de 8,2mm de diamètre, mal délimité, en hypersignal diffusion et discret hyposignal ADC, classé **PIRADS 3**.
- ❖ Absence d'anomalie de la graisse péri prostatique au pourtour.
- ❖ Absence de lésion suspecte au niveau de **la zone de transition**.
- ❖ Les vésicules séminales et les bandelettes vasculo-nerveuses sont normales.
- ❖ Les muscles releveurs de l'anus sans particularité.
- ❖ Vessie homogène.
- ❖ Absence d'adénopathie profonde.
- ❖ Absence d'anomalie osseuse suspecte.

AU TOTAL

Deux lésions cibles au niveau de la prostate périphérique.

Contratarnellement
RADIOLOGIE HAY HASSANIANFA
10, Imm, Communal, Route d'Azemmour
et Bd. Sidi Abderrahmane - Casablanca
el 05 22 90 10 10 / 05 22 90 07 07
Fax 05 22 93 37 13