



CASABLANCA, Le 23 décembre 2022

CL LES IRIS  
13 PLACE LE NID DES IRIS  
CASA, 20000  
MAROC

**Objet : PRISE EN CHARGE TOTALE****Identifiant adhérent : 011881\_1977-08-27\_KARIMA****N/REF : 20223570019115****Adhérent : MOURADI KARIMA**

Madame, Monsieur,

Nous vous informons que nous prenons en charge les frais de soins de KARIMA MOURADI.

Nous vous prions de noter que cette prise en charge est valable à concurrence du montant total de\* **7600.00 MAD**

Validité de prise en charge : du 23-12-2022 au 23-03-2023.

Pour le règlement de votre facture, nous vous prions de bien vouloir l'adresser jointe au double de la présente à la MUPRAS :

**Center d'affaire Allal Benabdellah. 49, Angle Rue Allal Benabdellah et Rue Mohammed Fakir 6ème Etage. Casablanca.**

Nous vous remercions d'avance pour l'aide et l'assistance que vous apporterez à KARIMA MOURADI.

Veuillez agréer, Messieurs, l'assurance de nos sincères salutations.

K80 (M122)

**CONDITIONS ET MODALITÉS :**

Le règlement des factures relatives aux prises en charge est soumis aux conditions suivantes :

- La facture doit être nominative et conforme aux informations indiquées sur la prise en charge
- Toute facture doit être accompagnée :
  - ✓ D'une copie de la présente prise en charge,
  - ✓ Des notes d'honoraires des praticiens,
  - ✓ Du compte rendu et des justificatifs des actes pratiqués,
  - ✓ Du détail de la pharmacie, radiologie et biologie (sous pli fermé).
- Toute facture doit être obligatoirement signée par notre adhérent.
- **Toute facture doit comporter l'IF, l'ICE et le RIB (24 chiffres) du prestataire.**

\* Pour information, la part adhérent : **1340.00 MAD**

**Maternité - Chirurgie - Endoscopie Gynécologique**  
**Assistance Médicale à la Procréation (Fécondation-In-Vitro) - Néonatalogie**  
**URGENCES GYNÉCO - OBSTÉTRICALES 24/24** مستعجلات أمراض النساء و الولادة

Casablanca, le 24 Décembre 2022

**Facture N° 223418**

Date Entree 23 Décembre 2022  
 Date de Sortie 24 Décembre 2022  
 Med Traitant : DR ZARQAOU  
 P/Charge N°  
 Matricule N°  
 Diagnostic COELIO

**MOURADI KARIMA EP DIOURI**

**MUPRAS**

ICE : 001673610000077

77

L i b e l l e	Coef.	Qté	Prix U.	Remise	Montant
<b>** CLINIQUE **</b>					
SEJOUR NORMAL		1	400,00		400,00
BLOC OPERATOIRE K100	K	100	25,00		2500,00
PHARMACIE		100	15,00		1500,00
<b>** Total Clinique **</b>					4400,00
DR AIBAR DR BENKIRANE (Anesthésiste-Réanimateur)	K	50	30,00		1500,00
DR ZARQAOU (Gynécologue-Obstétricien)	K	100	30,00		3000,00
					4500,00
<b>Clinique</b>					<b>4400,00</b>
<b>Honoraires</b>					<b>4500,00</b>
<b>Total General</b>					<b>8.900,00</b>

**Arrêté La présente Facture à la somme de :**  
**Huit Mille Neuf Cent Dirhams**

**Mt Remise 0,00**  
**Avance 0,00**  
**Net à Payer 8.900,00**

*Clinique Les Iris*  
 13, place du Nid d'Iris  
 Quartier Racine - Casablanca  
 Tél: 0522 39 25 30 / 0522 39 25 31  
 0522 39 25 32 - Fax: 0522 36 25 33

# BON DE SORTIE

NOM : POURADIEP Diouri PRENOM : KARIMA


MEDECIN TRAITANT : D<sup>r</sup> ZAROUALI

DATE D'ENTREE : 23/12/2022 DATE DE SORTIE : 24/12/2022

**SIGNATURE ADHERENT**



**CACHET & SIGNATURE  
DIRECTION CLINIQUE**



**Clinique**  
14, Place du 11 novembre  
Quartier Racine - Casablanca  
Tél 0522 39 25 31 / 0522 39 25 32  
0522 39 25 33 - Fax 0522 36 25 33





# مختبر التشريح المرضي شارع كلّميّة

## Cabinet de Pathologie Bd GOULMIMA



**Dr Fadoua EL MANSOURI**  
Professeur en Anatomie Pathologique

**الدكتورة المنصوري فدوى**  
أستاذة في التشريح المرضي

Réf .B8001222

Reçu le 24.12.2022 Répondu le 28.12.2022

Nom et prénom : Diouri Mouradi Karima Médecin : Dr M.Zarqaoui.

Age : 45 ans

Adresse : Clinique Les Iris

**Résumé des renseignements cliniques :** Kyste de l'ovaire droit + Kystectomie + salpingectomies bilatérales (antécédents de GEU).

### L'examen macroscopique :

**1-Biopsie de l'endomètre :** Il est parvenu deux fragments biopsique qui mesurent entre 4 et 5 mm de long. Inclusion totale. Colorations HE et PAS.

**2-Salpingectomie gauche :** La trompe gauche mesure 4cm de grand axe. Son méso est hémorragique focalement recouvert de fausses membranes. A la coupe sériée en feuillet de livre, la paroi est fibreuse épaisse munie d'une lumière béante et dilatée à contenu visqueux.

**3-Salpingectomie droite :** Il renferme une trompe droite assez boudinée en deux fragments qui mesurent entre 2 et 3,5cm. Son méso est hémorragique focalement recouvert de fausses membranes. A la coupe sériée en feuillet de livre, la paroi est fibreuse épaisse munie d'une lumière béante et dilatée à contenu visqueux.

**4-Kyste de l'ovaire droit (Kystectomie):** Il est parvenu une pièce de résection kystique ouverte en monobloc qui mesure 6cm. Sa paroi est fibreuse papillifère. Absence de contingent solide ou ni endo kystiques.

### L'examen microscopique :

1-Il s'agit d'une part d'une muqueuse endométriale à contingent stromal et glandulaire en proportion respectée. Son architecture est assez homogène et synchrone avec la présence de glandes tortueuses de taille intermédiaire bordées par une couche de cellules cuboïdes hautes à noyau central allongé siège d'une discrète stratification nucléaire et quelques figures mitotiques. Le cytoplasme est éosinophile siège souvent de vacuole infra nucléaire. La couche basale est apparente d'épaisseur constante. Le chorion cytogène à ce niveau est oedémato-congéstif parfois dissocié par les suffusions hémorragiques. Il est sécrétoire (au PAS) de façon homogène. Les cellules conjonctivales sont allongées et actives à cytoplasme abondant clair. Le réseau capillaire est assez étoffé et développé formé essentiellement de capillaires à endothélium turgescent. Il n'est pas vu d'accentuation de l'infiltrat inflammatoire interstitiel. Absence de foyer de pseudodécidualisation.

Tournez SVP

Cytopathologie conventionnelle et monocouche - Histopathologie - Histochimie - Extemporane - Immunohistochimie - Biologie moléculaire

Le 633, Rue Goulmima - 1<sup>er</sup> Etage - Appt N° 2 - Bourgogne - Casablanca  
à 250 m de l'hôpital My Youssef et 300 m de la Mosquée Hassan II - entre Pharmacie Laayoune et Locamed  
Tél./Fax : 05 22 26 35 35 - Urgences : 06 14 88 11 88 - E-mail : anapathgoulmima@yahoo.fr



**2-**La majorité des tuniques de la paroi tubaire sus décrite surtout la muqueuse et la sous muqueuse sont occupées par un infiltrat inflammatoire polymorphe diffus dense à modéré formé d'une part de lymphocytes et de plasmocytes d'autre part de quelques polynucléaires neutrophiles. Les franges tubaires sont souvent aplaties bordées par un revêtement cuboïde parfois cilié siège d'une exocytose lymphocytaire. La lumière est oblitérante. La musculature est fibreuse épaisse siège d'une importante congestion vasculaire. Absence de foyers d'adénomyoses. Absence d'agent pathogène ou de lésion granulomateuse.

**3-**La trompe est siège au niveau de la muqueuse et la sous muqueuse d'une accentuation de l'infiltrat inflammatoire : celui-ci est polymorphe diffus dense à modéré formé d'une part de lymphocytes et de plasmocytes d'autre part de quelques polynucléaires neutrophiles. Les franges tubaires sont souvent aplaties bordées par un revêtement cuboïde parfois cilié siège d'une exocytose lymphocytaire. La tunique musculaire est dissociée par la fibrose et siège d'une importante congestion vasculaire. On note la présence en outre au niveau de la séreuse de phénomènes oedémato-congestifs ainsi qu'une accentuation de l'infiltrat inflammatoire qui est polymorphe. Absence d'agent pathogène et de prolifération tumorale.

**4-**Les multiples prélèvements réalisés montrent une paroi fibreuse bordée par un revêtement unicellulaire cubique de type séreux. Les noyaux sont ovoïdes, centraux indemnes de mitoses anormales. Le cytoplasme est peu abondant éosinophile. Le stroma est desmoplastique. Il n'est pas vu de calcosphérite ni d'embolies vasculaires. Le tissu conjonctif sous jacent est fibreux paucicellulaire sans accentuation de son infiltrat inflammatoire. Il est le siège d'une importante congestion vasculaire et d'une ectasie lymphatique marquée. Absence de lésion granulomateuse ou d'agent pathogène

## CONCLUSION

**1-Biopsie de l'endomètre** Aspect morphologique d'un endomètre de type sécrétoire.

-Absence de lésions d'endométrite chronique.

**2-Salpingectomie gauche :** Aspect morphologique de salpingite subaigüe et chronique oblitérante non spécifique.

**3-Salpingectomie droite :** - Aspect morphologique d'Hydrosalpinx réséqué.

**4-Kyste de l'ovaire droit (Kystectomie) :** Aspect morphologique d'un cystadénome ovarien papillifère bénin de type séreux de 6cm de grand axe.

- L'exérèse est complète

**1+2+3+4-**Absence de signes de malignité dans les limites de ce prélèvement.



Maternité - Chirurgie - Endoscopie Gynécologique  
Assistance Médicale à la Procréation (Fécondation-In-Vitro) - Néonatalogie  
URGENCES GYNÉCO - OBSTÉTRICALES 24/24 مستعجلات أمراض النساء و الولادة

24/12/2022

**NOTE HONORAIRES**

Docteur .....

Prie Mme **MOURADI KARIMA EP DIOURI**

Et lui présente suivant l'usage sa note d'honoraire .....

Pour .....K100 .....

S'élevant à la somme de : **3000,00 Dhs**.....

  
**Dr Mohamed ZARQAoui**  
Gynécologue Obstétricien  
31, Rue J. J. Sayoufi  
Pl. Nid d'Iris - 20100 CASABLANCA  
Tél. 05.22.36.36.06 - Fax : 36.04.04

**Maternité - Chirurgie - Endoscopie Gynécologique**

**Assistance Médicale à la Procréation (Fécondation-In-Vitro) - Néonatalogie**

**URGENCES GYNÉCO - OBSTÉTRICALES 24/24** مستعجلات أمراض النساء و الولادة

24/12/2022

## NOTE HONORAIRES

Docteur .....

Prie Mme **MOURADI KARIMA EL DIOURI**

Et lui présente suivant l'usage sa note d'honoraire .....

Pour .....K 50 .....

S'élevant à la somme de : 1500,00 Dhs.....

  
**Clinique Les Iris**  
**Anesthésistes Réanimateurs**  
**DR BENKIRANE TAOUFI MOHAMED**  
**DR AIBAR YOUSSEF**



DATE : 23/12/2022

Nom et Prénom de la Patiente : MOURADI KARIMA EP DIOURI

Age : 1977

Chirurgien : Dr ZARQAOU

Médecin Anesthésiste : Dr AIBAR

Lieu de l'intervention : Clinique LES IRIS.

COMPTE RENDU D' HYSTEROSCOPIE

TECHNIQUE OPERATOIRE :

Examen sous anesthésie générale : utérus légèrement augmenté de taille antéversé et étalé en largeur,

Hystéroscopie diagnostique sous vidéo scopie montrant une cavité occupée libre avec une muqueuse hypertrophique mais régulière. Les deux ostiums sont bien visibles.

Biopsie de l'endomètre

Cœlioscopie trans abdominale sous vidéo scopie

Mise en place de l'aiguille de Palmer puis insufflation du gaz.

Utérus de taille et d'aspect normaux.

Les deux trompes sont souples avec pavillons libres non inflammatoires.

Lésions d'endométriose Floride sur les ligaments utéro sacrés et surtout dans la loge sous ovarique droit, responsable de l'épaississement des tissus sans adhérences péri ovariennes.

Les deux ovaires sont petits avec une excroissance qui a été retiré.

Résection des lésions d'endométriose à la pointe monopolaire après infiltration sous lésionnelle au sérum physiologique.

Réalisation d'une kystectomie sur un kyste para tubaire droit.

Lavage –aspiration abondant au sérum chaud.

Epreuve d'hydro tubation au bleu de méthylène montre un passage bilatéral.

Fin de l'intervention sans incidents.

Produits adressés pour étude anatomopathologique

Dr Mohamed ZARQAOU  
Gynécologue Obstétricien  
21 - Rue Jelaïdine Sayouri  
P.I. Nid d'Or - 20100 CASABLANCA  
Tél. 06.22.36.36.06 - Fax : 06.22.36.04.04

Dr Mohamed ZARQAOU  
Gynécologue Obstétricien  
21 - Rue Jelaïdine Sayouri  
P.I. Nid d'Or - 20100 CASABLANCA  
Tél. 06.22.36.36.06 - Fax : 06.22.36.04.04

Dr Mohamed ZARQAOU  
Gynécologue Obstétricien  
21 - Rue Jelaïdine Sayouri  
P.I. Nid d'Or - 20100 CASABLANCA  
Tél. 06.22.36.36.06 - Fax : 06.22.36.04.04



**Maternité - Chirurgie - Endoscopie Gynécologique**  
**Assistance Médicale à la Procréation (Fécondation-In-Vitro) - Néonatalogie**  
**URGENCES GYNÉCO - OBSTÉTRICALES 24/24** مستعجلات أمراض النساء و الولادة

Casablanca, le 24 Décembre 2022

**Facture N° 223418**

Date Entree 23 Décembre 2022  
 Date de Sortie 24 Décembre 2022  
 Med Traitant :DR ZARQAOU  
 P/Charge N°  
 Matricule N°  
 Diagnostic COELIO


MOURADI KARIMA EP DIOURI

MUPRAS

77

L i b e l l e	Coef.	Qté	Prix U.	Remise	Montant
<b>** CLINIQUE **</b>					
SEJOUR NORMAL		1	400,00		400,00
BLOC OPERATOIRE K100	K	100	25,00		2500,00
PHARMACIE		100	15,00		1500,00
<b>** Total Clinique **</b>					4400,00
DR AIBAR DR BENKIRANE(Anésthésiste-Réanimateur)	K	50	30,00		1500,00
DR ZARQAOU(Obstétricien)	K	100	30,00		3000,00
					4500,00
<b>Clinique</b>					<b>4400,00</b>
<b>Honoraires</b>					<b>4500,00</b>
<b>Total General</b>					<b>8.900,00</b>

**Arrêté La présente Facture à la somme de :**  
**Huit Mille Neuf Cent Dirhams**


## FICHE DE LIAISON FACTURATION

N° admission : 3188 N° chambre : 202

Identité : Mouradi Korima Ep. D. Sur.

Date naissance : 27/08/1977

N° CIN : BE 704763

Tél : 06 11 31 44 55

Médecin traitant : Dr Zergaoui

Diagnostic : coelio

Date d'admission : 23/12/2022

Date sortie :

Mutuelle : ☒ OUI ☐ NON

Organisme : Mupras

Type :

PEC : ☐ OUI ☐ NON

### REGLEMENT

☐ Espèce :

☐ Chèque :

☐ PEC :

☐ Chèque de garantie :

☐ Complément honoraires :

☐ Ticket modérateur :

☐ Chambre individuelle :

☐ Accompagnant :

☐ Suite :

☐ Mini suite :



**CLINIQUE LES IRIS**  
**13, Place du nid d'Iris (Quartier Racine)**  
**Tel : 05 22 39 25 30 / 39 25 31 / 39 25 32**  
**Fax : 05 22 39 25 33**  
**CASABLANCA**

Casablanca, le 27/12/2022

**TICKET MODERATEUR**

NOM & PRENOM DE L'ADHERENT : MOURADI, KARIMA

BENEFICIAIRE : L'ADHERENT

MONTANT PAYE : # 1300,00 #

DETAIL TICKET MODERATEUR : \_\_\_\_\_

\_\_\_\_\_

\_\_\_\_\_

\_\_\_\_\_

MODE DE REGLEMENT : \_\_\_\_\_

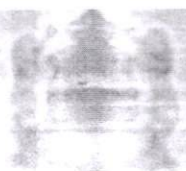SIGNATURE DE L'ADHERENT :

CACHET ET SIGNATURE  
DE LA DIRECTION

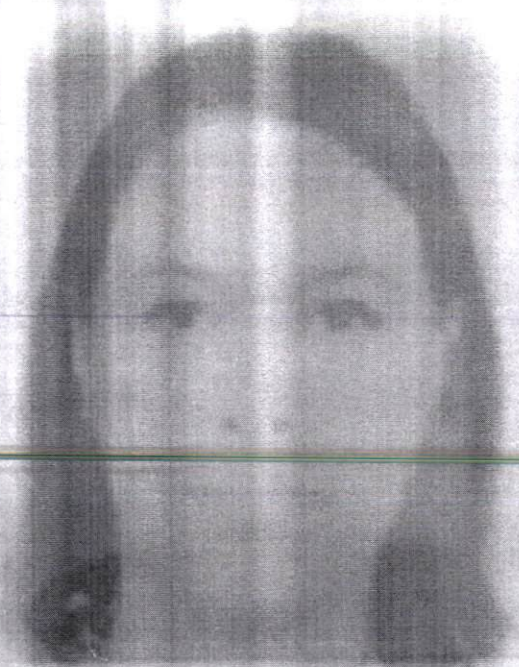*Clinique Les Iris*  
13, Place du Nid d'Iris  
Quartier Racine - Casablanca  
Tél: 0522 39 25 30 / 0522 39 25 31  
0522 39 25 32 - Fax: 0522 36 25 33

ROYAUME DU MAROC

CARTE NATIONALE D'IDENTITE



المملكة المغربية  
البطاقة الوطنية للتعريف



KARIMA

MOULAI

Née le

27.03.1977

التاريخ

سبدي بليوط الدار البيضاء

SID BE

CASABLAN

IN-A

الوزير الأول

محمد بن يوسف

عبد الحفيظ عيوش



CAN 448575

N° BE704763 رقم

صالحة إلى غاية 31.03.2032 Validité jusqu'au