



Organisme : MUPRAS

Adresse :

ICE organisme : 001673610000077

Nom & prénom : EZZAKI MINA

Matricule :

PC N° :

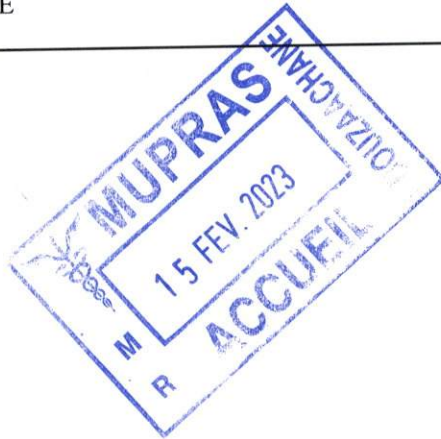Dossier N° :

FACTURE N° : 22/023178

Date : 22/11/2022

136890

<u>Examen</u>	<u>Montant</u>
MAMMO TOMOSYNTHESE+ECHO MAMMAIRE	630,00
RX. RACHIS CERVICAL F/P	90,00
RX. POUMONS DE FACE	135,00
Total Montant	
855,00	



[Signature]

Arrêtée la présente Facture à la somme de:
HUIT CENT CINQUANTE-CINQ DIRHAMS

Relevé d'identité bancaire
Banque Centrale Populaire
Agence Massira
88, bd massira el khadra Casablanca
Compte n°:190 780 21211 9307191 000 7 73

RADIOLOGIE Abou Madi
27, Rue Ilya Abou Madi
Appt N° 3 G. 1er Et. Casablanca
Tél: 0522 20 34 57 / 0522 47 40 09
Fax: 0522 47 40 09

Le 17 novembre 2022

RADIOLOGIE ABOU MADI
27, RUE ILYA ABOU MADI GAUTHIER
CASA, 20000
MAROC

Objet : PRISE EN CHARGE PARTIELLE
Identifiant adhérent : 0006622_1961-06-21_MINA
N/REF : 20223150018462
Adhérent : EZZAKI MINA

Madame, Monsieur,

Nous vous informons que nous prenons en charge les frais de soins de MINA EZZAKI.

Nous vous prions de noter que le restant à charge à régler directement par l'adhérent et que cette prise en charge est valable à concurrence de :

- Part Mutuelle : 855.00 MAD
- Restant à charge adhérent : 95.00 MAD

Validité de prise en charge : du 11-11-2022 au 11-02-2023.

Pour le règlement de votre facture, nous vous prions de bien vouloir l'adresser jointe au double de la présente à la MUPRAS :

Centre d'affaire Allal Benabdellah. 49, Angle Rue Allal Benabdellah et Rue Mohammed Fakir 6ème Etage. Casablanca.

Nous vous remercions d'avance pour l'aide et l'assistance que vous apporterez à MINA EZZAKI.

Veuillez agréer, Messieurs, l'assurance de nos sincères salutations.

Directeur MUPRAS

CONDITIONS ET MODALITÉS :

Le règlement des factures relatives aux prises en charge est soumis aux conditions suivantes :

- La facture doit être nominative et conforme aux informations indiquées sur la prise en charge.
- Toute facture doit être accompagnée :
 - ✓ D'une copie de la présente prise en charge,
 - ✓ Des notes d'honoraires des praticiens,
 - ✓ Du compte rendu et des justificatifs des actes pratiqués,
 - ✓ Du détail de la pharmacie, radiologie et biologie (sous pli fermé).
- Toute facture doit être obligatoirement signée par notre adhérent.
- Toute facture doit comporter l'IF, l'ICE et le RIB (24 chiffres) du prestataire.

Docteur HORMAT Nouredine

MEDECINE GENERALE

Echographie Générale

Médecin Agrée pour Permis de Conduire

51, Rue Ibnou Nafiss
Angle (ex. Jura et Faucilles)
Maârif - CASABLANCA
Tél. : 05 22 25 81 82

الدكتور حرمت نور الدين


الطب العام


الفحص بالصدى

طبيب مقبول لترخصة السياقة


51, زقة ابن النفيس
المعاريف - الدار البيضاء
الهاتف : 05 22 25 81 82

Casablanca, le 17/11/2022 في الدار البيضاء.

 Amine

 Ecole Mannessafue

 Rux Ruchel curved
HYP

 Rux Jann Face

 Dr. HORMAT Nouredine
Médecine Générale
Médecin Agrée Permis Conduire
51, Rue Ibnou Nafiss - Maârif - Casablanca
Tél. : 05 22 25 81 82



Casablanca le 22/11/2022

Dr. Mustapha AKIKI

Spécialiste en Radiologie
Lauréat de la Faculté de
Médecine de Nancy
Ex Enseignant à la Faculté de
Médecine

Dr. M. AZ El-Arab BERRADA

Spécialiste en Radiologie
Ex Enseignant à la Faculté de
Médecine

**Dr. Hakima BENKIRANE
Ep. Benjelloun**

Spécialiste en Radiologie
Lauréate de la Faculté de
Médecine de Nancy
Ex attachée au CHU Ibnou Rochd
Diplômée de Paris
en Imagerie de la femme

Dr. Imad HANAFI

Spécialiste en Radiologie
Lauréat de la Faculté
de Médecine de Bruxelles
Ex. Praticien hospitalier
des hôpitaux de Paris
Radiologie Conventionnelle
et Interventionnelle

PATIENT : EZZAKI MINA
MEDECIN TRAITANT : DR.HORMAT NOUREDDINE
A.
DUPLICATA

TOMOSYNTHESE

Seins en involution lipomateuse physiologique :
Densité de type 1.

Présence de quelques surcroits d'opacité retro-aréolaire bilatéraux
ovulaires et de contours noyés vers la glande.

Macro-calcifications retro-aréolaire bilatérale et au niveau du quadrant
supéro-externe gauche.

Revêtement cutané fin et régulier.

ECHOGRAPHIE MAMMAIRE :

Ectasie canalaire bilatérale à paroi fine et à contenu anéchogène sans
mise en évidence de bourgeon endoluminal mesurant 5 mm de
diamètre maximal.

Absence de nodule tissulaire ou kystique décelable au niveau des
différents quadrants glandulaires.

Creux axillaires libres.

Conclusion :

Ectasie canalaire bilatérale.

Macro-calcification bilatérale.

Examen classé Birads 2 de l'ACR

ACR2 : Anomalies bénignes ne nécessitant ni surveillance ni examen complémentaire.

Confraternellement
DR BENKIRANE H.
INPE : 091023531

N/B : Pour visualiser les images et le compte rendu de ce patient sur votre PC,
utilisez le lien :

<http://105.159.250.200:8088/images>

Login : AK481375

Mot de Passe : AKI65494

- IRM Haut champ
- Scanner Spirale Multi-barettes
- Imagerie Cardio-Vasculaire
- Radiologie Générale Numérique
- Mammographie/Tomosynthèse
- Echographie-Doppler Couleur
- Echo-Doppler 3D, 4D
- Echographie Morphologique
- Cone Beam
- Panoramique Dentaire Numérique
- Denta-scanner
- Téléradiologie 4 mètres Numérique
- Ostéo-densitométrie Biphotonique
- Radiologie Interventionnelle



Casablanca le 22/11/2022

Dr. Mustapha AKIKI

Spécialiste en Radiologie
Lauréat de la Faculté de
Médecine de Nancy
Ex Enseignant à la Faculté de
Médecine

Dr. M. AZ El-Arab BERRADA

Spécialiste en Radiologie
Ex Enseignant à la Faculté de
Médecine

**Dr. Hakima BENKIRANE
Ep. Benjelloun**

Spécialiste en Radiologie
Lauréate de la Faculté de
Médecine de Nancy
Ex attachée au CHU Ibnou Rochd
Diplômée de Paris
en Imagerie de la femme

Dr. Imad HANAFI

Spécialiste en Radiologie
Lauréat de la Faculté
de Médecine de Bruxelles
Ex. Praticien hospitalier
des hôpitaux de Paris
Radiologie Conventionnelle
et Interventionnelle

PATIENT : EZZAKI MINA
MEDECIN TRAITANT : DR.HORMAT NOUREDDINE
R.
DUPLICATA

RX. POUMONS DE FACE

Transparence pulmonaire normale.
Culs de sac pleuraux libres.
Silhouette cardio-médiastinale normale.

RX. RACHIS CERVICAL F/P

Rectitude du rachis cervical.
Arthrose cervicale étagée somatique antérieure, postérieure et uncarthrose.
Pincement des disques C5-C6 et C6-C7.
Absence d'anomalie de la charnière cervico-occipitale.
Absence d'anomalie des parties molles.

Confraternellement
DR BENKIRANE H.
INPE : 091023531

N/B : Pour visualiser les images et le compte rendu de ce patient sur votre PC,
utilisez le lien :

<http://105.159.250.200:8088/images>

Login : AK481376

Mot de Passe : AKI65494

- IRM Haut champ
- Scanner Spirale Multi-barettes
- Imagerie Cardio-Vasculaire
- Radiologie Générale Numérique
- Mammographie/Tomosynthèse
- Echographie-Doppler Couleur
- Echo-Doppler 3D, 4D
- Echographie Morphologique
- Cone Beam
- Panoramique Dentaire Numérique
- Denta-scanner
- Téléradiologie 4 mètres Numérique
- Ostéo-densitométrie Biphotonique
- Radiologie Interventionnelle