



146405

D E V I S

Date	Nom du patient	Modalités de paiement	Références
27/01/2023	BOUZIDOUNE MOHAMMED		2301271031

Diagnostic
------------

Désignations des prestations	Lettres Clé	Nbre	Prix unitaire	Montant Dirhams
CLINIQUE				
POSE DE 2EME STENT ACTIF		1,00	12 500,00	12 500,00
DILATATION CORONAIRE+ 1ER STENT ACTIF		1,00	49 000,00	49 000,00
		<b>TOTAL CLINIQUE</b>		<b>61 500,00</b>

Arrêté le présent devis à la somme de :		<b>TOTAL GENERAL</b>	<b>61 500,00</b>
SOIXANTE ET UN MILLE CINQ CENTS DIRHAMS			



المستعجلات 24h/24h Urgence

19, Bd Ibnou Sina - Casablanca Tél: 05 22 94 39 33 (L.G) - Fax: 05 22 94 30 22

www.cardiocasaanfa.com - Email: contact@cardiocasaanfa.com - I.C.E. : 001742957000002

Patente: 35806678 - I.F: 1004548 - C.N.S.S.: 6021589 BMCI - Agence Mohamed V - RIB: 013 780 01 104 01384700132 48

19, شارع ابن سينا- الدار البيضاء الهاتف: 05 22 94 39 33 - الفاكس: 05 22 94 30 22

بتانكا: 35806678 - ت ج: 1004548 - ص و ض ج: 6021589 التعريف البنكي: 013 780 01104 01384700132 48



Casablanca le 26/01/2023

M. Bouzoune Mohamed

- 71 ans, HTA.

- Di. thoracique et in patient  
ayant été en Doh. + Star en 2008.  
- La coronarographie faite a objectivé  
sténose significative de la CA moyenne  
et sténose significative de l'ostium  
de la ICA marginale.

-> DLE Dilatation Coeur aigue + pré  
de 02 stents actifs en urgence.

CENTRE CARDIOLOGIQUE CASA-ANFA  
Dr Saïd OUDGHIRI  
Cardiologue - Spécialiste en Cathétérisme Cardiaque  
Diagnostic et Interventionnel  
Adultes et Enfants  
19, Bd Ibnou Sina - Casablanca  
Tél. : 05 22 94 39 33 - Fax : 05 22 94 30 22

Urgence 24h/24h المستعجلات

19, Bd Ibnou Sina - Casablanca Tél: 05 22 94 39 33 (L.G) - Fax: 05 22 94 30 22  
www.cardiocasaanfa.com - Email: contact@cardiocasaanfa.com - I.C.E. : 001742957000002  
Patente: 35806678 - I.F: 1004548 - C.N.S.S.: 6021589 BMCI - Agence Mohamed V - RIB: 013 780 01 104 01384700132 48

19, شارع ابن سينا، البيضاء الهاتف: 05 22 94 39 33 - الفاكس: 05 22 94 30 22  
بانتا: 35806678 - ت ج: 1004548 - م و ض ج: 6021589 التعريف البنكي: 013 780 01104 01384700132 48





**UNITE DE CARDIOLOGIE INTERVENTIONNELLE**

**N° TELE : 0661 42 30 52**

**Coronarographie et Angioplastie**

Patient: MOHAMMED BOUZIDOUNE  
IPP: 2503  
Date Examen: 26/01/2023

Date de naissance: 05/12/1951  
Taille: 170 cm.  
Poids: 75 kg.  
IMC : 26  
SC (m<sup>2</sup>): 1,89

Sexe: MASCULIN

Opérateur: Dr Said OUDGHIRI  
Correspondant: Dr Milouda SOUALY

**STATUT CLINIQUE**

- Facteurs de risques: HTA.
- Antécédents: Angioplastie coronaire (ATCD stent).
- Examen Clinique: Angor stable.

**TECHNIQUE**

Salle: Salle Coro Philips Allura FD 20.

Voie d'abord primaire: Artère fémorale droite - 5 French avec Compression manuelle.

Contraste: Omnipaque. 60 ml

Matériel:

- CATHETER DE DILATATION 2 X 15 (Terumo) N° 220726.
- PANTERA PRO 1.5 X 15 mm (Biotronik) N° 09222382.
- POWERLINE 2.50 X 15 mm (BIOSENSORS) N° P21120062.
- SONDE JR4 /5F (Autre) N° S21L1L109A
- SONDE JL 3.5 5F (Autre) N° SP1122061002.
- STENT 2.75/19 (Autre) N° 5192.
- XIENCE ALPINE 2.00 X 12 mm (Abbott) N° 2062141.

**MEDICAMENTS**

Héparine : 70 mg IV à 10:04.

Risordan : 2 mg IV à 10:04.

**CORONAROGRAPHIE**

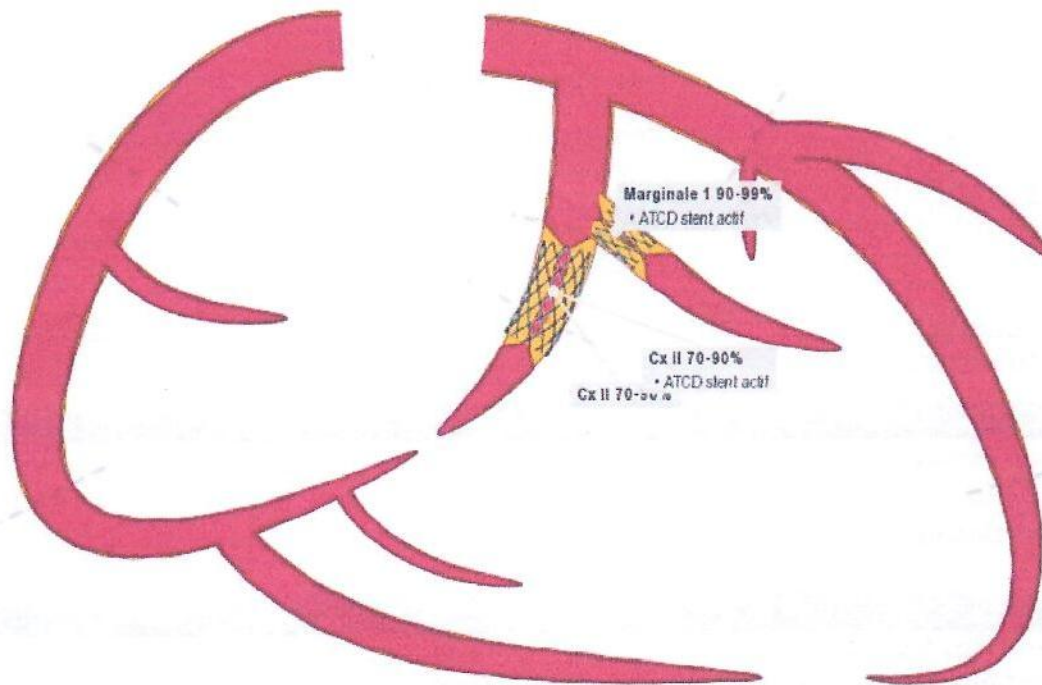
Dominance: Equilibrée.

Artère Coronaire Gauche:

- Le tronc commun est de longueur normale, sans sténose.
- L'artère interventriculaire antérieure est de gros calibre. Cette artère coronaire donne une branche diagonale. Cette artère ne présente pas de sténose significative sur l'ensemble de ses segments proximal, moyen et distal.


- L'artère circonflexe est une artère coronaire de gros calibre. Cette artère donne une seule branche marginale significative. L'artère circonflexe moyenne présente une sténose très serrée (70-90%). Cette lésion s'étend jusqu'à l'artère circonflexe distale. L'ostium de la première marginale présente une sténose subocclusive (90-99%) de type B1.

**Artère Coronaire Droite:** L'artère coronaire droite est de gros calibre et équilibrée. L'artère coronaire droite est indemne de sténose sur l'ensemble de ses segments.



## ANGIOPLASTIE

Prédilatation de l'artère circonflexe moyenne avec un ballon CATHETER DE DILATATION 2 X 15. Prédilatation de l'artère circonflexe moyenne avec un ballon PANTERA PRO 1.5 X 15 mm. Implantation d'un stent actif XIENCE ALPINE 2.00 X 12 mm au niveau de l'ostium de la première marginale. Implantation d'un stent actif STENT 2.75/19 au niveau de l'artère circonflexe moyenne.



## CONCLUSION

- ✓ **Coro :**  
**Lésion monotronculaire.**
  - Sténose significative de l'artère circonflexe moyenne.
  - Sténose significative de l'ostium de la première marginale.
- ✓ **Angioplastie :**
  - Dilatation et mise en place d'un stent au niveau de la CX moyenne.
  - Dilatation et mise en place d'un stent au niveau de marginale, avec un bon résultat et suite simples.

**Dr Said OUDGHIRI**

**CENTRE CARDIOLOGIQUE CASA-ANFA**  
**Dr Said OUDGHIRI**  
 Cardiologue - Spécialiste en Cathétérisme Cardiaque  
 Diagnostic et Interventionnel  
 Adultes et Enfants  
 19, Bd Lamine Guina - Casablanca  
 Tél. : 05 22 94 33 33 - Fax : 05 22 94 30 22