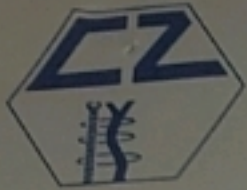

147490

مصحة الزرقطوني لجراحة العظام والمفاصل
CLINIQUE ZERKTOUNI D'ORTHOPÉDIE - TRAUMATOLOGIE



NOTE CONFIDENTIELLE DU MEDECIN TRAITANT

1) NOM et Prénom :

Dr BSKKALI Nabil

2) Date de la constatation de l'état du malade :

30.01.23

3) Renseignements cliniques sommaires :

laine Acetate
interne avec ch

4) Traitement envisagé et actes :

Traitement Physcal
K80

5) Durée prévisible du traitement :

UN

A

ca

Le

30.01.23

Signature

Dr. Mohamed El Mekkari
Chirurgien Orthopédiste
Casablanca
Angle Bds. 9 Avril et Med. Abdou



مصحة الزرقطوني لجراحة العظام والمفاصل

CLINIQUE ZERKOUNI D'ORTHOPÉDIE - TRAUMATOLOGIE

CHIRURGIE RÉPARATRICE DES OS ET DES ARTICULATIONS
ORTHOPÉDIE PÉDIATRIQUE - CHIRURGIE DES RHUMATISMES - CHIRURGIE VERTÉBRALE
ARTHROSCOPIE - CHIRURGIE PLASTIQUE ET DE LA MAIN - MÉDECINE DU SPORT

Casablanca, le : 30/01/2023

DEVIS D'HOSPITALISATION

Nom et prénom: MR BEKKALI NABIL

Diagnostic initial :

K80


Hospitalisation : 1 jour.

Cotation	Nombre	Montant DH	Totaux
Séjour en chambre	1	400.00	
Bloc Opératoire		2000.00	
			2400.00
Sous total de la clinique :			
Honoraires du Chirurgien Orthopédiste : Dr. M LEMSEFFER		2400.00	
Honoraires de l'Anesthésiste Réanimateur: Dr. BENGHAZAL		1200.00	
Pharmacie		1200.00	
			4800.00
Sous total:			
			7200.00
TOTAL GENERAL :			

Arrêté le présent devis à la somme de: Sept mille deux cent dirhams, et cts.

N.B:

Montants approximatifs susceptibles de modifications en cas d'éventuelles complications.





CREW
2020

BEKKALI NABIL
COMMANDANT DE BORD
0005713

Fin de validité: 31/12/2020



الجمهورية العربية السورية
الوزارة العامة للدفاع



عيادة طبية للفحص بالأشعة

CABINET DE RADIOLOGIE DU MAARIF

IMAGERIE PAR RESONANCE MAGNETIQUE

Casablanca , le 26/01/2023

Dr. BENYAHIA Zakaria
C.M.E. de Radiologie

Dr. BERRADA Mohamed
C.M.E. de Radiologie

Mr. BEKKALI NABIL
DR LEMSEFER MOHAMED

■ IRM (1.5 Tesla)

■ SCANNER VCT
(4 Barottes)
Amplificateur
Contrasteur
Colorisateur
Quanta-Scanner

■ SCANNER
CORPS ENTIER

■ DENSITOMETRIE
RADIATIONIQUE

■ RADIOLOGIE
NUMERIQUE

■ MAMMOGRAPHIE
NUMERIQUE

■ PANORAMIQUE
DENTAIRE
NUMERIQUE

■ DOPPLER
ULTRA SON

EXAMEN : IRM DU GENOU GAUCHE

Technique:

Antenne : Genou.

Séquences : * Pondération T2 et DP, plan sagittal.
* Pondération DP FAT SAT, plan axial, sagittal et coronal.

Description :

- La corne postérieure du ménisque interne est le siège d'un hypersignal linéaire et horizontal sur les séquences T2 et les séquences FAT SAT qui s'ouvre dans une cavité articulaire, correspondant à une fissure méniscale grade III.
- Présence d'un épanchement intra-articulaire de grande abondance.
- Intégrité des ligaments croisés, des ligaments latéraux et du ménisque externe.
- Pas d'anomalies de signal des structures osseuses.
- Pas d'anomalie des parties molles.

CONCLUSION : ASPECT IRM EVOQUANT

* FISSURE DE LA CORNE POSTERIEURE DU MENISQUE INTERNE (GRADE III).

16, Rue Mohamed BAH
(EX. Rue Meissonier)
en face du bureau de pointage
des taxis - Maarif

20 100 Casablanca
Radiologie du Maarif :

Tél. : 05.22.25.74.82

05.22.25.30.30

05.22.23.79.34

fax : 05.22.23.77.05

C.E. : 001746076000019

Centre IRM du Maarif :

Tél. : 05.22.23.23.12

05.22.29.30.31

fax : 05.22.25.38.73

maarif@hotmail.fr

E. : 001744959000074

Site : 34770967

1007675

Avec mes amicales salutations.

Dr. BENYAHIA Z

CENTRE IRM MAARIF
BERRADA M. BENYAHIA Z
17, Rue Med Bahi
Tél. 0522 23 23 12
Fax. 0522.25.38.73