

153 433

Amnub et d. p. c.



153433

Le 21 mars 2023

HOPITAL PRIVE INTERNATIONAL DE CASABLANCA .(MED KARIM JOUA)
ANGLE BD BIR ANZARANE ET ABOU ISHAK SHIRAZI
ET RUE BEN JILALI QUARTIER MAARIF
CASABLANCA
MAROC

Objet : PRISE EN CHARGE PARTIELLE
Identifiant adhérent : 0001146_1948-07-01_MOHA
N/REF : 20230800020800
Adhérent : OUHMI MOHA

Madame, Monsieur,

Nous vous informons que nous prenons en charge les frais de soins de MAHJOUBA SAIDANE.

Nous vous prions de noter que le restant à charge à régler directement par l'adhérent et que cette prise en charge est valable à concurrence de :

- Part Mutuelle : 49500.00 MAD
- Restant à charge adhérent : 5500.00 MAD

Validité de prise en charge : du 21-03-2023 au 21-06-2023.

Pour le règlement de votre facture, nous vous prions de bien vouloir l'adresser jointe au double de la présente à la MUPRAS :

Centre d'affaire Allal Benabdellah. 49, Angle Rue Allal Benabdellah et Rue Mohammed Fakir 6ème Etage. Casablanca.

Nous vous remercions d'avance pour l'aide et l'assistance que vous apporterez à MAHJOUBA SAIDANE.

Veuillez agréer, Messieurs, l'assurance de nos sincères salutations.

Directeur MUPRAS

CONDITIONS ET MODALITÉS :

Le règlement des factures relatives aux prises en charge est soumis aux conditions suivantes :

- La facture doit être nominative et conforme aux informations indiquées sur la prise en charge.
- Toute facture doit être accompagnée :
 - ✓ D'une copie de la présente prise en charge,
 - ✓ Des notes d'honoraires des praticiens,
 - ✓ Du compte rendu et des justificatifs des actes pratiqués,
 - ✓ Du détail de la pharmacie, radiologie et biologie (sous pli fermé).
- Toute facture doit être obligatoirement signée par notre adhérent.
- Toute facture doit comporter l'IF, l'ICE et le RIB (24 chiffres) du prestataire.



المستشفى الخاص الدولي للدار البيضاء
HÔPITAL PRIVÉ INTERNATIONAL DE CASABLANCA

HPIC

CASABLANCA, LE 22/03/2023

DEVIS

F-23-03-0744-073

N° D230000787 17/03/2023

NAJOUA

Nom et prénom du patient : SAIDANE MAHJOUBA

Prise en charge : MUPRAS (RAM)

Traitements : Forfait chirurgical
Forfait chirurgical

Forfait	Nombre	Prix unitaire	Montant
Coronarographie	1	6 000.00	6 000.00
Dilatation artère coronaire + 02 stent actif	1	61 500.00	61 500.00
		Sous-Total	67 500.00
(*) Produits facturés à l'unité			
Total devis			67 500.00

Hôpital Privé International de Casablanca
Société par Actions Simplifiée
Siège Social : 8, rue de la Liberté, Casablanca
Tél : 05 22 54 40 40
Fax : 05 22 54 40 41
ICE : 002 2942 19 00042 - R.C. 109051
@ 109051



Coronarographie et Angioplastie

Patient: MAHJOUBA SAIDANE

Date de naissance: 01/01/1950

Sexe: FEMININ

Date Examen: 15/03/2023

Opérateur: Dr ISMAIL ISMAIL

Correspondant: Dr MOHAMED ALI BENNANI

Indications: ST+, IDM.

STATUT CLINIQUE

- ST+, IDM

TECHNIQUE

Salle: PHILIPS.

Voie d'abord primaire: Artère radiale droite - Succès voie d'abord - Succès fermeture - Compression manuelle.

Matériel:

- Runtrough NS (Terumo).
- NC EMERGE 3,5 X 12 mm (Boston Scientific).
- EMERGE 2 X 15 mm (Boston Scientific) N° 29787971.
- Tiger (Boston Scientific).
- INTRO 6F RADIAL (Terumo).
- CONVEY 6F JR4 (Boston Scientific) N° 22080215.
- ORSIRO 3.0 X 40 mm (Biotronik) N° 09225569.
- ORSIRO 3.5 X 26 mm (Biotronik) N° 05226826.
- catheter diagnostique (Boston Scientific) N° 60417807.

CORONAROGRAPHIE


Dominance: Dominance droite.

Artère Coronaire Gauche:

- Le tronc commun est normal, sans sténose.
- L'artère interventriculaire antérieure proximale est le siège d'une lésion non significative estimée à 25 %.
Le flux coronaire est normal (TIMI 3).
- L'artère circonflexe est indemne de lésion coronaire significative.

Artère Coronaire Droite: L'artère coronaire droite proximale est le siège d'une sténose intermédiaire d'environ 50%. Le flux coronaire est normal (TIMI 3). L'artère coronaire droite moyenne présente une occlusion. Cette lésion s'étend jusqu'à l'artère coronaire droite moyenne. Le flux coronaire est normal (TIMI 3).

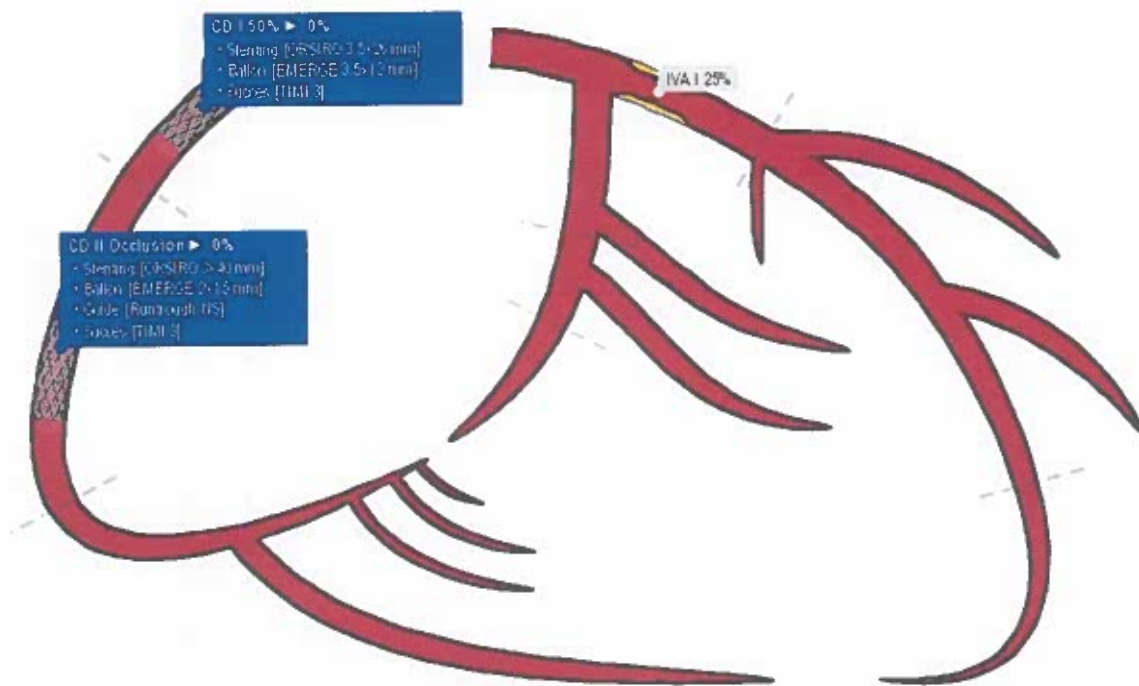
Score Syntax: 6



ANGIOPLASTIE

La sonde porteuse CONVEY 6F JR4 est positionnée au niveau de l'artère coronaire droite proximale. Un guide Runtrough NS est positionné en aval de l'artère coronaire droite moyenne. Mise en place d'un ballon EMERGE 2 X 15 mm au niveau de l'artère coronaire droite moyenne afin de dilater la lésion. Mise en place d'un stent actif ORSIRO 3.0 X 40 mm au niveau de l'artère coronaire droite moyenne. Après contrôle angiographique final, l'artère coronaire droite moyenne est indemne de lésion significative. Le flux coronaire est normal (TIMI 3). Aucun spasme n'a été induit durant la procédure.

Mise en place d'un stent actif ORSIRO 3.5 X 26 mm au niveau de l'artère coronaire droite proximale. Afin d'optimiser le déploiement de l'endoprothèse au niveau de l'artère coronaire droite proximale, mise en place d'un ballon NC EMERGE 3,5 X 12 mm. et réalisation d'un POT finale. Après contrôle angiographique final, l'artère coronaire droite proximale est indemne de lésion significative. Le flux coronaire est normal (TIMI 3). Aucun spasme n'a été induit durant la procédure.



CONCLUSION

- ✓ **Coro :**
Lésion monotronculaire.
 - Lésion non significative de l'artère interventriculaire antérieure proximale.
 - Lésion intermédiaire de l'artère coronaire droite proximale. Occlusion de l'artère coronaire droite moyenne.
- ✓ **Angioplastie :**
 - Succès de recanalisation de l'artère coronaire droite moyenne. Implantation d'un stent actif. Succès d'angioplastie de l'artère coronaire droite proximale. Implantation d'un stent actif.
- **TRAITEMENT :**
 - Plavix 75 mg 1cp/j pdt 12 mois
 - Cardioasprine 100mg à vie
 - Statine (LDL-cholestérol < 55 mg/dl)
 - Traitement de l'insuffisance cardiaque (bêta-bloquants, IEC ou Sartans)
- **Recommandations:**

Adaptation du mode de vie, correction des facteurs de risque cardio-vasculaire , Régime équilibré/Alimentation méditerranéenne ,
Pratique régulière d'un exercice physique, Dépistage systématique du diabète

Dr ISMAIL ISMAIL

Dr. Ismail Ismail
Cardiologue
Spécialiste en cardiologie
Interventionnelle, Stent, Cathéters
Maladies Vasculaires