



مصلحة أمراض القلب الدار البيضاء - الوازيس  
**CLINIQUE Cardiologique Casa-Oasis**  
Cardiologie / Cardiologie Interventionnelle / Radiologie Vasculaire Interventionnelle  
Chirurgie Cardio Vasculaire et Thoracique  
**Coro-Scanner / 128 barrettes**

**F A C T U R E**

N° : 2669 / 2022 du 17/10/2022

Nom patient **ZERHOUE DRISS**  
Prise en charge **MUPRAS**

Entrée 12/10/2022  
Sortie 24/10/2022

**ANNULÉ  
REPLACE**

Désignation des prestations	Nombre	Lettre Clé	Prix Unitaire	Montant
SOINS INTENSIFS	12.00		1 000.00	12 000.00
SCANNER THORACIQUE	1.00		1 000.00	1 000.00
ECHOGRAPHIE CARDIAQUE	1.00		650.00	650.00
SCANNER ABDOMINAL	1.00		1 000.00	1 000.00
SCANNER PELVIEN	1.00		1 000.00	1 000.00
			<i>Sous-Total</i>	15 650.00
PHARMACIE	1.00		5 591.39	5 591.39
			<i>Sous-Total</i>	5 591.39
<b>Total Clinique</b>				<b>21 241.39</b>

LABO PALMIER	1.00		6 322.80	6 322.80
			<i>Sous-Total</i>	6 322.80
<b>Total Autres prestations</b>				<b>6 322.80</b>

<b>Arrêtée la présente facture à la somme de :</b>		<b>Total</b>	<b>27 564.19</b>
VINGT-SEPT MILLE CINQ CENT SOIXANTE-QUATRE DIRHAMS DIX-NEUF CENTIMES			
Immatriculation :	Adhérent :	Part organisme	
Affiliation :	N° prise en charge :	Part patient	<b>27 564.19</b>
Cin :			

**CLINIQUE CARDIOLOGIQUE**  
CASA - OASIS  
Consultation  
20, Rue de France Ville - Oasis - Casablanca  
Tél: 05 22 98 07 06 - Fax: 05 22 98 83 25

ROYAUME DU MAROC  
CARTE NATIONALE D'IDENTITE

المملكة المغربية  
البطاقة الوطنية للتعريف

DRISS

ZERHOUANE

No 01.03.1953

مزداد بتاريخ

ب الي المحمدي حي المحمدي عين السبع

HAY MOHAMMADI-HAY  
MOHAMMADI AIN SEBA

المغرب العربي

عبد الطيف حموشي

CAJ 800334

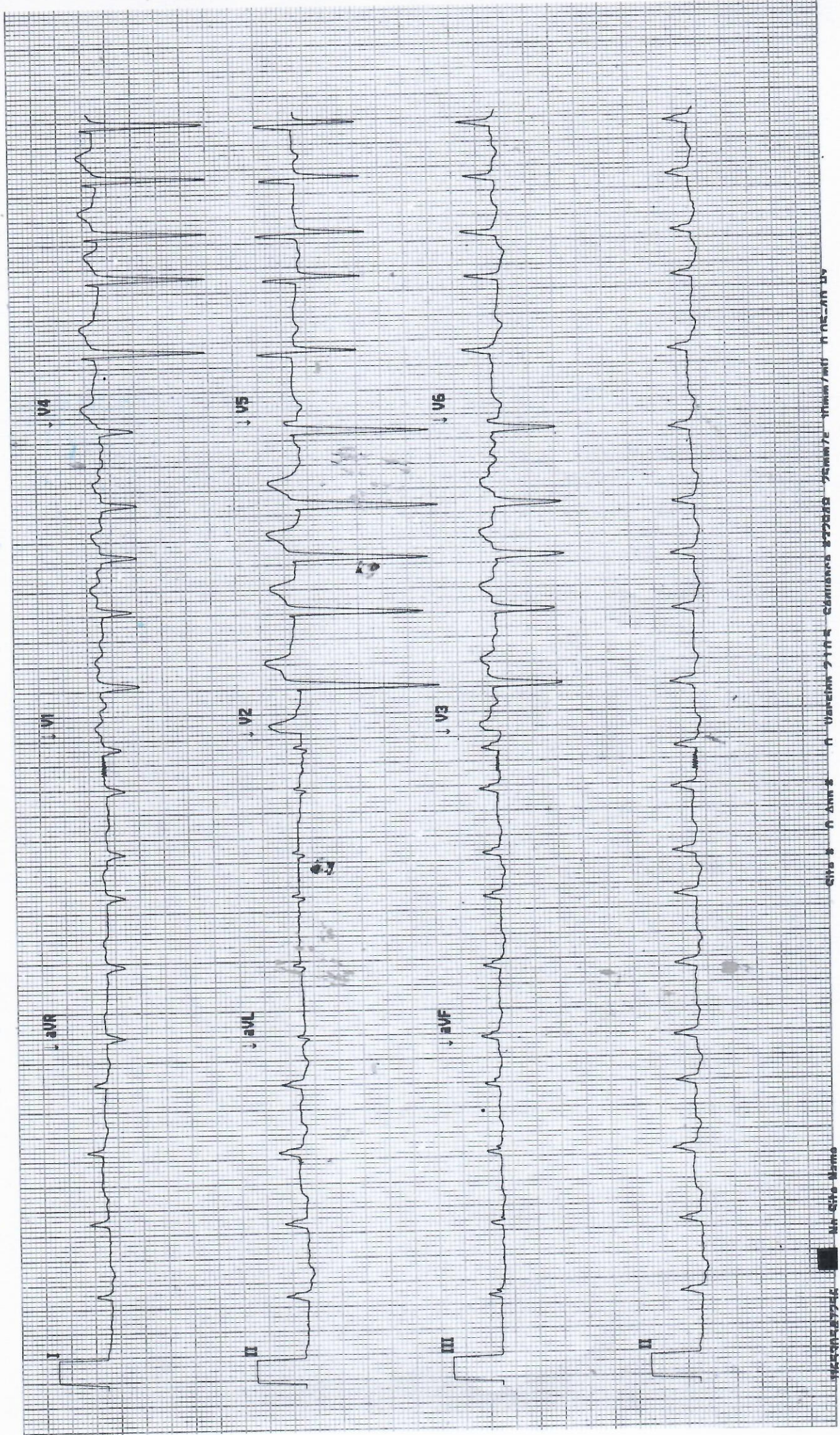
صالحة إلى غاية 20.05.2031

N° E1095 رقم



D-naiss:  
ans,

Fréq. Card.: 121 BPM  
Int PR: \* ms  
Dur. QRS: 100 ms  
QT/QTc: 310/382 ms  
Axes P-R-T: \* 56 242







مصحة أمراض القلب الدار البيضاء - الوازيس  
**CLINIQUE Cardiologique Casa-Oasis**

Cardiologie / Cardiologie Interventionnelle / Radiologie Vasculaire Interventionnelle

Chirurgie Cardio Vasculaire et Thoracique

**Coro-Scanner / 128 barrettes**

le 22/01/22

ZERHOUANE OUIS

الدكتور محمد علاوي

Dr. Mohamed ALLAOUI

CARDIOLOGUE

DES de Cardiologie  
et

Pathologie Vasculaire  
de la Faculté  
de

Médecine de PARIS

Ancien Interne

des

Hôpitaux de NANCY

Membre de la Société

Française de Cardiologie

1953

Diabète ancien

Decm pristin cardiopathy  
global. sur coronaropathie  
ischémique multifocale.

aliohospitalier L'urgence

Dr. Mohamed ALLAOUI  
Cardiologue  
20, Rue France Ville - Oasis  
Casa - Tel: 0522 98 07 06

Dr, 13/10/2022

Miss Zekou.

St infection felle

par probable foyon infection

pharmac + date de l'analyse

Septique

→ TAP sans infection

Dr. Mohamed ALLAOUI  
Cardiologue - Oasis  
20, Rue France Ville - Oasis  
Casa - Tel: 0522 98 07 06





مصلحة أمراض القلب الدار البيضاء - الوازيس  
**CLINIQUE Cardiologique Casa-Oasis**  
Cardiologie / Cardiologie Interventionnelle / Radiologie Vasculaire Interventionnelle  
Chirurgie Cardio Vasculaire et Thoracique  
**Coro-Scanner / 128 barrettes**  
**SCANNER THORACIQUE**

Nom	: ZERHOUE
Prénom	: DRISS
Médecin traitant	: DR ALLAOUI MOHAMED
Date	: le 13/10/2022

**\*Technique d'examen :**

Acquisition volumique avec reconstructions axiales de 5mm et 0.65mm sans injection de produit de contraste.

**\*Résultats :**

- Présence d'un large foyer parenchymateux de condensation interstitiello-alvéolaire du segment dorsal du lobe supérieur droit associé à de larges foyers de comblement alvéolaire de tailles asymétriques du lobe moyen droit et à des atélectasies sous-segmentaires lobaires inférieures bilatérales.
- Absence d'image cavitaire.
- Absence de D.D.B.
- Epanchement pleural droit de faible abondance et gauche de moyenne abondance.
- Présence de petites adénopathies de la loge de Baret.
- Absence de masse ou de collection pathologique médiastinale.

**\*Au total :**

- Présence de larges foyers parenchymateux évolutifs pulmonaires droits associés à des atélectasies sous-segmentaires et à un épanchement pleural bilatéral.

**CONFRATERNELLEMENT**  
**DR M. BELCADI**

Dr. Belcadi  
Radiologue



مصلحة أمراض القلب الدار البيضاء - الوازيس  
**CLINIQUE Cardiologique Casa-Oasis**

Cardiologie / Cardiologie Interventionnelle / Radiologie Vasculaire Interventionnelle

Chirurgie Cardio Vasculaire et Thoracique

**Coro-Scanner / 128 barrettes**  
**SCANNER PELVIEN**

Nom	: ZERHOUE
Prénom	: DRISS
Médecin traitant	: DR ALLAOUI MOHAMED
Date	: le 13/10/2022

**\*Technique d'examen :**

Acquisition volumique avec reconstructions axiales de 5mm et 0.65mm sans injection de produit de contraste.

**\*Résultats :**

- Présence d'un épaissement pariétal vésicale.
- La prostate est non augmentée de taille, de contours réguliers et de densité homogène.
- Absence d'adénopathies le long des chaînes iliaques.
- Absence d'épanchement pelvien pathologique.

**\*Au total :**

- Présence d'un épaissement pariétal vésical.

**CONFRATERNELLEMENT**  
**DR M. BELCADI**

Dr. BELCADI ABASSY Med  
Radiologue





مصحة أمراض القلب الدار البيضاء - الوازيس  
**CLINIQUE Cardiologique Casa-Oasis**

Cardiologie / Cardiologie Interventionnelle / Radiologie Vasculaire Interventionnelle

Chirurgie Cardio Vasculaire et Thoracique

**Coro-Scanner / 128 barrettes**  
**SCANNER ABDOMINAL**

Nom	: ZERHOUE
Prénom	: DRISS
Médecin traitant	: DR ALLAOUI MOHAMED
Date	: le 13/10/2022

**\*Technique d'examen :**

Acquisition volumique avec reconstructions axiales de 5mm et 0.65mm sans injection de produit de contraste.

**\*Résultats :**

- Le foie est homogène, présentant un gros kyste biliaire de son segment 4.
- Vésicule biliaire à contenu dense.
- Absence de dilatation des voies biliaires.
- Reins présentant des kystes corticaux et présence d'une dilatation des cavités pyélo-calicielles droites, sans calcul individualisable.
- Rate et pancréas sans anomalie.
- Absence d'épanchement liquidien abdominal.
- Absence d'adénopathies aorto-caves.

**\*Au total :**

- Présence de kystes rénaux et d'une dilatation pyélo-calicielle droite sur syndrome de la Jonction probable
- Présence d'un kyste biliaire hépatique.

**CONFRATERNELLEMENT**  
**DR M. BELCADI**

Dr. BELCADI ABASSI Med  
Radiologue