

Nom patient : **ZERHOUE DRIS**

Prise en charge : **MUPRAS**

	Nombre	Lettre Clé	Prix Unitaire	Montant
<i>PRESTATIONS INTERNES</i>				
SCANNER THORACIQUE	1.00		1 000.00	1 000.00
ECHOGRAPHIE CARDIAQUE	1.00		650.00	650.00
SOINS INTENSIFS	5.00		1 000.00	5 000.00
SCANNER ABDOMINAL	1.00		1 000.00	1 000.00
SCANNER PELVIEN	1.00		1 000.00	1 000.00
			Sous-Total	8 650.00
PHARMACIE	1.00		2 500.00	2 500.00
			Sous-Total	2 500.00
Total Frais Clinique				11 150.00
LABO PALMIER	1.00	LABO	1 659.60	1 659.60
			Sous-Total	1 659.60
Total prestations externes				1 659.60

Arrêtée le présent devis à la somme de :	
DOUZE MILLE HUIT CENT NEUF DIRHAMS SOIXANTE CENTIMES	Total 12 809.60

CLINIQUE CARDIOLOGIQUE
CASA - OASIS
Consultation
20, Rue de France Ville Oasis - Casablanca
Tel: 05 22 98 07 06 - Fax: 05 22 98 23 25

ROYAUME DU MAROC
CARTE NATIONALE D'IDENTITE

المملكة المغربية
الطاقة الوطنية للتعريف

امريس
زغوان

DRISS
ZERHOUANE

مزداد بتاريخ
ب الحي المحمدي حي المحمدي عين السبع

No 19 01.03.1953

HAY MOHAMMADI-HAY
MOHAMMADI AIN SEBAA

المندوب العام للجنس الوطني

عبد الخليف حموشي

CAJ 860334

مسجلة إلى غاية 20.05.2031

N° E1095 رقم

Fils de LAHCEN ben HADDOU
Et de YAMENA bent DRISS

IDMAROPI1DU3U<8E1095<<<<<<<<
5303016M3105205MAR<<<<<<<<<5
ZERHOUEANE<<DRISS<<<<<<<<<<<

Dr, 13/10/2022

Miss Zehra

St infection felle

per probable foyon infection

pharmac + date de chaque

Jeptique

→ TAP per injection

Dr. Mohamed ALLAOUI
Cardiologue
20, Rue France Ville - Oasis
Casa - Tél: 0522 98 07 06



مصحة أمراض القلب الدار البيضاء - الوازيس
CLINIQUE Cardiologique Casa-Oasis
Cardiologie / Cardiologie Interventionnelle / Radiologie Vasculaire Interventionnelle
Chirurgie Cardio Vasculaire et Thoracique
Coro-Scanner / 128 barrettes

le 22/01/22
ZERHOUANE OASIS

1953

Diabète ancien

Decum prouvé cardiaque
global. sur coronaropathie

ischémique multifocale
aliohospitalier L'urgence

Dr. Mohamed ALLAOUI
Cardiologue
20, Rue France Ville - Oasis
Casa - Tél: 0522 98 07 06

الدكتور محمد علاوي
Dr. Mohamed ALLAOUI

CARDIOLOGUE

DES de Cardiologie
et

Pathologie Vasculaire
de la Faculté
de

Médecine de PARIS
Ancien Interne
des

Hôpitaux de NANCY
Membre de la Société

Française de Cardiologie

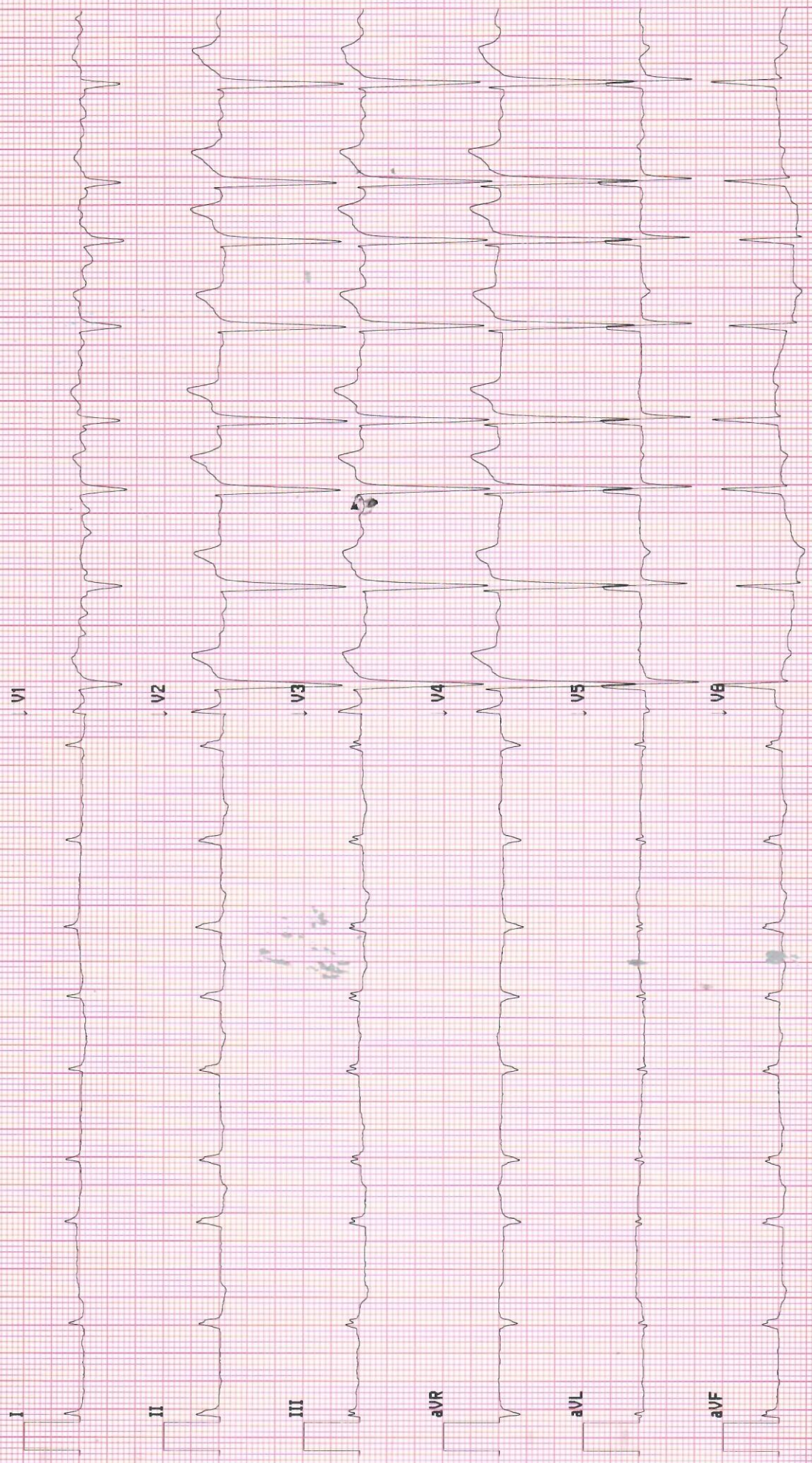
ID:
D-naiss
ans,

ZERHOORANE
ORISS

12-Oct-2022 07:30:36

Fréq. Card. 102 BPM
Int PR * ms
Dur. QRS 110 ms
QT/QTc 346/405 ms
Axes P-R-T * 56 266

TA: 11/7



118100617764
71.478



مصحة أمراض القلب الدار البيضاء - الوازيس
CLINIQUE Cardiologique Casa-Oasis
Cardiologie / Cardiologie Interventionnelle / Radiologie Vasculaire Interventionnelle
Chirurgie Cardio Vasculaire et Thoracique
Coro-Scanner / 128 barrettes
SCANNER THORACIQUE

Nom	: ZERHOUE
Prénom	: DRISS
Médecin traitant	: DR ALLAOUI MOHAMED
Date	: le 13/10/2022

***Technique d'examen :**

Acquisition volumique avec reconstructions axiales de 5mm et 0.65mm sans injection de produit de contraste.

***Résultats :**

- Présence d'un large foyer parenchymateux de condensation interstitiolo-alvéolaire du segment dorsal du lobe supérieur droit associé à de larges foyers de comblement alvéolaire de tailles asymétriques du lobe moyen droit et à des atélectasies sous-segmentaires lobaires inférieures bilatérales.
- Absence d'image cavitaire.
- Absence de D.D.B.
- Epanchement pleural droit de faible abondance et gauche de moyenne abondance.
- Présence de petites adénopathies de la loge de Baret.
- Absence de masse ou de collection pathologique médiastinale.

***Au total :**

- Présence de larges foyers parenchymateux évolutifs pulmonaires droits associés à des atélectasies sous-segmentaires et à un épanchement pleural bilatéral.

CONFRATERNELLEMENT
DR M. BELCADI

Dr. Belcadi
Radiologue



مصحة أمراض القلب الدار البيضاء - الوازيس
CLINIQUE Cardiologique Casa-Oasis

Cardiologie / Cardiologie Interventionnelle / Radiologie Vasculaire Interventionnelle

Chirurgie Cardio Vasculaire et Thoracique

Coro-Scanner / 128 barrettes
SCANNER ABDOMINAL

Nom	: ZERHOUE
Prénom	: DRISS
Médecin traitant	: DR ALLAOUI MOHAMED
Date	: le 13/10/2022

***Technique d'examen :**

Acquisition volumique avec reconstructions axiales de 5mm et 0.65mm sans injection de produit de contraste.

***Résultats :**

- Le foie est homogène, présentant un gros kyste biliaire de son segment 4.
- Vésicule biliaire à contenu dense.
- Absence de dilatation des voies biliaires.
- Reins présentant des kystes corticaux et présence d'une dilatation des cavités pyélo-calicielles droites, sans calcul individualisable.
- Rate et pancréas sans anomalie.
- Absence d'épanchement liquidien abdominal.
- Absence d'adénopathies aorto-caves.

***Au total :**

- Présence de kystes rénaux et d'une dilatation pyélo-calicielle droite sur syndrome de la Jonction probable.
- Présence d'un kyste biliaire hépatique.

CONFRATERNELLEMENT
DR M. BELCADI

Dr. BELCADI ABASSI Med
Radiologue



مصلحة أمراض القلب الدار البيضاء - الوازيس
CLINIQUE Cardiologique Casa-Oasis
Cardiologie / Cardiologie Interventionnelle / Radiologie Vasculaire Interventionnelle
Chirurgie Cardio Vasculaire et Thoracique
Coro-Scanner / 128 barrettes
SCANNER PELVIEN

Nom	: ZERHOUE
Prénom	: DRISS
Médecin traitant	: DR ALLAOUI MOHAMED
Date	: le 13/10/2022

***Technique d'examen :**

Acquisition volumique avec reconstructions axiales de 5mm et 0.65mm sans injection de produit de contraste.

***Résultats :**

- Présence d'un épaissement pariétal vésicale.
- La prostate est non augmentée de taille, de contours réguliers et de densité homogène.
- Absence d'adénopathies le long des chaînes iliaques.
- Absence d'épanchement pelvien pathologique.

***Au total :**

- Présence d'un épaissement pariétal vésical.

CONFRATERNELLEMENT
DR M. BELCADI

Dr. BELCADI ABASSI Med
Radiologue