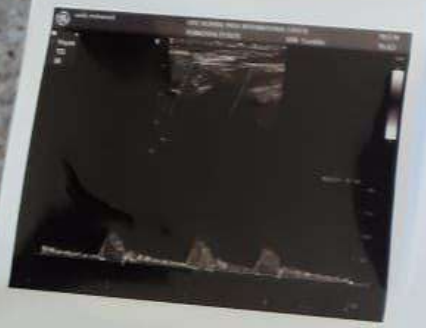

201751


المستشفى الخاص الدولي للدار البيضاء
HÔPITAL PRIVÉ INTERNATIONAL DE CASABLANCA
HPIC
Groupe CIM Santé - Casablanca


CLINIQUE MULTIDISCIPLINAIRE

مصحة متعددة الاختصاصات

Enregistré le 01/04/2024

Nom et prénom du patient : SADI mohamed

Casablanca, le :

**COMPTE RENDU D'ECHO DOPPLER DES TRONCS SUPRA AORTIQUES**

**A DROITE :**

**ACC** : artère de bon calibre, à paroi épaissie, flux normal, avec des plaques multiples, sans sténoses significatives.

**ACE** : calcifiée 20 %

**ACI** : Artère de bon calibre à paroi épaissie, calcifiée, flux normale systolo-diastolique à vitesses correctes, des plaques non significatives, sans sténose.

**A GAUCHE :**

**ACC** : artère de bon calibre, à paroi épaissie modérément calcifiée, flux normal, pas de plaque significative ni sténose.

**ACE** : calcifiée sans sténose siginifcative 30 %

**ACI** : Artère de bon calibre à paroi épaissie, calcifiée, flux normale systolo-diastolique à vitesses correctes, des plaques non significatives, sans sténose.

**Conclusion :**

***Epaississement intima media important avec des plaques multiples et sténose bulbaires moyenne, IMT :0.9 mm***

Dr. Amali Ismail
Cardiologue
Spécialiste en Cardiologie
Hôpital : Privé International de Casablanca
Cabinet : 2, Rue Ibn Batouta Maârif Casablanca
Rue Ibn Batouta Maârif Casablanca
Tél : 06 61 36 78 17 - 05 22 05 40 40
INPE : 06 11 508 944