

RECOMMANDATIONS IMPORTANTES A LIRE POUR CTIVER LES REMBOURSEMENTS ET EVITER LES REJETS

ditions générales :

Le cadre réservé à l'adhérent doit être dûment renseigné.

Le cadre réservé au médecin doit être renseigné par le praticien lui-même notamment la nature de la maladie.

La validité de la feuille de soins est limitée à 3 mois à compter de la première consultation.

L'entente préalable est exigée pour toute hospitalisation médicale, chirurgicale, soins dentaires spéciaux, extractions multiples, parodontie orthodontie, prothèses dentaires, prothèses auditives ou orthopédiques ainsi que pour tous les actes effectués en série.

En cas d'accident, une déclaration précisant les causes et circonstances de l'accident est à joindre à la feuille de soins.

rmacie :

Les vignettes des médicaments doivent être obligatoirement jointes aux ordonnances.

Pour les médicaments sans vignettes une facture de la pharmacie doit être jointe.

biologie et Biologie :

La facture ainsi qu'une copie des résultats des analyses ou du compte rendu (sous pli confidentiel) doivent être jointes à l'ordonnance médicale pour toute demande de remboursement.

Un pli confidentiel du médecin prescripteur des analyses ou radios peut être demandé par le médecin conseil de la mutuelle.

tique :

L'ordonnance du médecin prescripteur et la facture de l'opticien sont à joindre à la feuille de soins.

éducation :

L'entente préalable renseignée par le médecin prescripteur est exigée avant le début des séances de rééducations.

Pour le remboursement, la facture et le calendrier des séances effectuées sont à joindre à la feuille de soins.

ntaire :

En cas de prothèses ou de traitement canalaires, l'accord préalable renseigné sur la feuille de soins est obligatoire avant le début de traitement.

La facture doit être jointe à la feuille de soins pour toute demande de remboursement.

La radio-après soins est obligatoire en cas de prothèses ou de traitement canalaires.

maladie et Affection Longue Durée ALD et ALC :

La déclaration de maladie chronique doit être renseignée par le médecin prescripteur et renouvelée tous les 6 mois.

Adresses Mails utiles

Réclamation : contact@mupras.com
Prise en charge : pec@mupras.com
Adhésion et changement de statut : adhesion@mupras.com

MUPRAS garantit le respect de la loi n° 09-08 relative à la protection des personnes physiques à l'égard du traitement des données à caractère personnel.

MUPRAS : Centre Allal Ben Abdellah - 6ème Etage Angle Rue Mohamed Fakir et Rue Allal Ben Abdellah - Quartier de l'Horloge
Casablanca 20000 - Tél. : 05 22 20 45 45 (LG) - Fax : 05 22 22 78 18 - www.mupras.com



Déclaration de Maladie

N° W19-484600

ANPL

☒ Maladie

☐ Dentaire

☐ Optique

☐ Autres

Cadre réservé à l'adhérent (e)

Matricule : 01978

Société :

☐ Actif

☒ Pensionné(e)

☐ Autre :

Nom & Prénom : GUESSAUS Mohamed

Date de naissance : 07/01/47

Adresse : 14 rue A.T. JELLOU, Soudan

Tél. : 06 11774 32

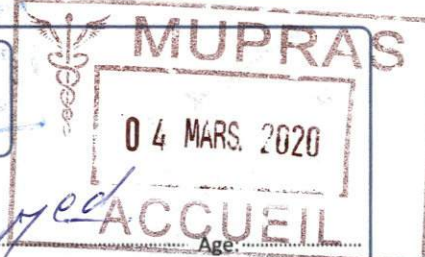Total des frais engagés :

Dhs

Cadre réservé au Médecin

Cachet du médecin :

DR. BENNANI Mohamed
Chef de Service d'endoscopie
Et de l'hôpital de jour
Hôpital Cheikh Zaid



Date de consultation : 12/02/2020

Nom et prénom du malade : GUESSAUS Mohamed

Lien de parenté :

☒ Lui-même

☐ Conjoint

☐ Enfant

Nature de la maladie :

En cas d'accident préciser les causes et circonstances :

Dans le cas où la maladie aurait un caractère confidentiel, communiquer les renseignements sous pli confidentiel à l'attention du médecin conseil de la Mutuelle.

J'atteste sur l'honneur l'exactitude des renseignements portés sur la présente déclaration. Je déclare avoir pris connaissance de la clause relative à la protection des données personnelles.

Fait à :

Le : 03/03/2020

Signature de l'adhérent(e) :

[Signature]

RELEVÉ DES FRAIS ET HONORAIRES

Natures des Actes	Nombre et Coefficient	Montant détaillé des Honoraires	Cachet et signature du Médecin attestant le Paiement des Actes
12/02/2020	310 DH		INP : [] [] [] [] [] [] [] [] [] []

EXECUTION DES ORDONNANCES

Cachet du Pharmacien ou du Fournisseur	Date	Montant de la Facture
13/02/2020	14/02/2020	

ANALYSES RADIOGRAPHIQUES

Cachet et signature du Radiologue	Date	Désignation des Coefficients	Montant des Honoraires
13/02/2020	13/02/2020	FOGD + Coloscopie	44.00, 2.0

AUXILAIRES MEDICAUX

Cachet et signature du Particien	Date des Soins	Nombre				Montant détaillé des Honoraires
		AM	PC	IM	IV	

RELEVÉ DES FRAIS ET HONORAIRES

Le praticien est prié de préciser la dent traitée, l'acte pratiqué en indiquant la nature des soins.

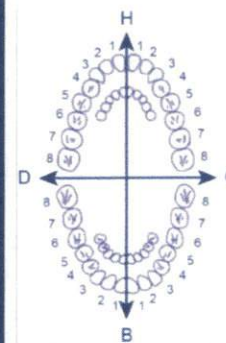
Important :

Veillez joindre les radiographies en cas de prothèses ou de traitement canaux, ainsi que le bilan de l'ODF.

SOINS DENTAIRES

Dents Traitées Nature des Soins Coefficient

INP : [] [] [] [] [] [] [] [] [] []



COEFFICIENT DES TRAVAUX

MONTANTS DES SOINS

DEBUT D'EXECUTION

FIN D'EXECUTION

O.D.F. PROTHESES DENTAIRES

DETERMINATION DU COEFFICIENT MASTICATOIRE

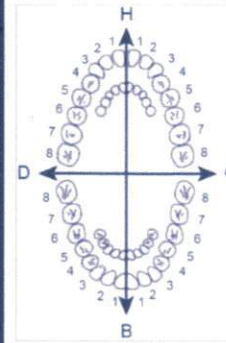
H
25533412 21433552
00000000 00000000
D 00000000 00000000 G
35533411 11433553
B

COEFFICIENT DES TRAVAUX

MONTANTS DES SOINS

DATE DU DEVIS

DATE DE L'EXECUTION



(Création, remont, adjonction)
Fonctionnel, Thérapeutique, nécessaire à la profession

VISA ET CACHET DU PRATICIEN ATTESTANT LE DEVIS

VISA ET CACHET DU PRATICIEN ATTESTANT L'EXECUTION



Dr. BENNANI Meryem
Spécialiste en
Hépatogastro-Entérologie
Endoscopie Digestive
Hôpital Cheikh Zaïd

Rabat, le : 13/02/2020

Docteur :

M^r Guessous 17ed

14220

M^r Fortreans

Pharmacie Benjeloul
Dr. BENJELLOUN
3, Avenue Zerktouni
Tél : 05 37 00 00
N°PE : 1020151

Diluer chaque sachet

ds 1/2 l d'eau.

Prendre 1/2 la veille de.

T = 142, 2

P^r M^r Fortreans

Dr. BENNANI Meryem
Spécialiste en
Hépatogastro-Entérologie
Endoscopie Digestive
Hôpital Cheikh Zaïd



Dr. BENNANI Meryem
Chef de Service d'endoscopie
Et de l'hôpital de jour

Docteur : Hôpital Cheikh Zaïd

Rabat, le : 12/02/2020

M. Guessous 1700

faire SV



- FOGD } sous Ab
- Coloscopie }
totale } Biopsies

Re: ATCDs de polypes coliques

Dr. BENNANI Meryem
Chef de Service d'endoscopie
Et de l'hôpital de jour
Hôpital Cheikh Zaïd

CXIM0096

Royaume du Maroc

Hôpital Cheikh Zaïd

Hôpital Universitaire International

Service Admission/Facturation



المملكة المغربية
مدى الشيخ زايد
مستشفى جامعي دولي



Quittance N°

2 158 262

IPP : 1 190 319 N° de dossier : C202532532

DI : 2 447 239

Patient : GUESSOUS MOHAMED

Montant : 310,00 Dh (trois cent dix et xx / 100)

Mode de paiement : CHÈQUE HORS PLAC N° du document : 9009455

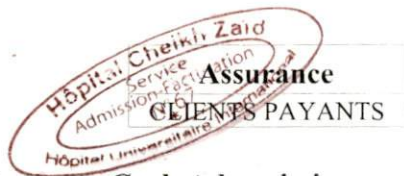Date d'encaissement : 12/02/2020

Description :

Medecin : C0211 BENNANI MERYEM

Motif : CONSULTATION EXTERIEURE + FRAIS
DOSSIER

Paiement effectué à la CONSULT CAISSE 1



Cachet du caissier :

Le reliquat éventuel sur les avances est restitué du lundi au vendredi de 8h30 à 18h00 et le samedi de 8h30 à 20h00.

N° 1554896



ح.ب

Compte Rendu

IPP : 1190319

ID_Dossier : A202536020

Patient : GUESSOUS MOHAMED

PEC : PAYANT09

Date Entrée : 13/02/2020

Date Sortie : 13/02/2020

FIBROSCOPIE

1 - Chef du service :

Dr. M. Bennani

2 - Permanents :

Dr. J. Alami

Pr. M. Mohammadi

3 - Attachés :

Pr. A. Essaid

Pr. N. Kanouni

4 - Endoscopie digestives :

Fibroscopie OGD

Coloscopie

Echo-endoscopie

Ligature des VO

Plasma Argon

Polypectomie

Mucosectomie.

Dilatation œsophagienne.

5 - Exploration fonct. digestive

Manométrie

Manométrie ano-rectale.

pH-métrie des 24

Fibroscan

Vidéo capsule.

Echo-hépatobiliaire

6 - Contacts :

+ 212 537 68 70 62/64

- R.C :

• Contrôle de gastrite chronique.

- Résultat :

• Œsophage : Muqueuse normale jusqu'au cardia, celui-ci est tonique et en place.

• Estomac : Pylore régulier, bien franchi.

Muqueuse antrale et fundique très congestive érythémato-blanchâtre avec un aspect pseudo-nodulaire diffus essentiellement en fundique.

Lac muqueux bilieux.

• Bulbe : Régulier, muqueuse normale.

• D1-D2 : Plissement harmonieux, muqueuse paraît normale.

Biopsie systématiques.

• Prélèvement : Fait.

DR BENNANI MERYEM

Dr. BENNANI Meryem
Spécialiste en Hépatogastro-Entérologie
Hôpital Cheikh Zaïd



N° DE FACTURE : 2020/P/21421
IPP : 1190319
N ° DOSSIER : A202536020
NOM & PRENOM : GUESSOUS MOHAMED

MODALITE DE PAIEMENT : CLIENTS PAYANTS
DATE ENTREE : 13/02/2020
DATE SORTIE : 13/02/2020
DATE FACTURATION : 14/02/2020

FACTURE

DESIGNATION DES PRESTATIONS	PRIX UNITAIRE	NOMBRE	MONTANT DH
ACTES			
COLOSCOPIE TOTALE	2 900,00	1,00	2 900,00
FIBROSCOPIE AVEC ANESTHESIE	1 500,00	1,00	1 500,00
TOTAL ACTES : 4 400,00			

Arrêtée la présente facture à la somme de
quatre mille quatre cents et xx / 100

TOTAL FACTURE	4 400,00
TOTAL ENCAISSEMENT	4 400,00
SOLDE	0,00

Les montants affichés sur cette facture sont en MAJ



LISTING DES PRESTATIONS

N° DE FACTURE : 2020/P/20896
IPP : 1190319
N ° DOSSIER : L202536503
NOM & PRENOM : GUESSOUS MOHAMED

MODALITE DE PAIEMENT : CLIENTS PAYANTS
DATE ENTREE : 13/02/2020
DATE SORTIE : 13/02/2020
DATE FACTURATION : 13/02/2020

DESIGNATION DES PRESTATIONS	PRIX UNITAIRE	NOMBRE	MONTANT DH
ACTES ANATOMOPATHOLOGIE			
BIOPSIES MULTIPLES (3 FLACONS ET PLUS)	800,00	1,00	800,00
BIOPSIE SIMPLE (1 FLACON)	450,00	1,00	450,00
TOTAL ACTES ANATOMOPATHOLOGIE :			1 250,00
Honoraires Medecins			
FAYCAL ABBAD			
BIOPSIES MULTIPLES (3 FLACONS ET PLUS)	280,00	1,00	280,00
BIOPSIE SIMPLE (1 FLACON)	157,50	1,00	157,50
TOTAL FAYCAL ABBAD :			437,50
TOTAL Honoraires :			437,50
Arrêtée la présente facture à la somme de mille deux cent cinquante et xx / 100	Total général :		1 250,00
Total encaissement :	Solde		0,00

Les montants affichés sur cette facture sont en MAI



COMPTE - RENDU D'EXAMEN ANATOMO - PATHOLOGIQUE

Nom Prénom : GUESSOUS Mohamed

Age Sexe : 73 M

IPP : 1190319

Réf. Anapath : 20 B 0327 ; 20 B 0328

De la part du : Dr. M. BENNANI

Service : Endoscopie

Reçu le : 13/02/2020

Répondu le : 17/02/2020

RENSEIGNEMENTS CLINIQUES ET ENDOSCOPIQUES :

Épigastalgies atypiques. EOGD : gastrite congestive. Colonoscopie : polype de l'angle colique droit sessile de 2 mm de grand diamètre. RAS par ailleurs.

Parvenus 4 flacons étiquetés : 20B0327- I biopsie duodénale. 20B0327- II Biopsie antrale. 20B0327- III Biopsie fundique. 20B0328- Polype de l'angle colique droit.

EXAMEN MICROSCOPIQUE

20B0327- I Biopsie duodénale

Le matériel communiqué comporte 3 fragment biopsique mesurant 2 à 3 mm de grand axe, inclus en totalité et étudiés sur plusieurs niveaux.

A l'examen microscopique, on note une muqueuse de type intestinal constituée de villosités régulières. Au niveau de la lamina propria on note un aspect pseudo angiomateux. La mucosécrétion est correcte au niveau des cellules épithéliales du revêtement muqueux sans anomalie cytonucléaire. Le compte des LIE est estimé à moins de 10 % des entérocytes. Absence d'hyperplasie des cryptes. Le chorion est œdémateux peu inflammatoire. Absence d'agent pathogène analysable. Absence de signe d'atypie cytoarchitecturale. La musculaire muqueuse et la sous muqueuse sont présentes et libres de toute note inflammatoire.

20B0327- II Biopsie antrale

Le matériel communiqué comporte 2 fragments biopsiques mesurant 3 et 4mm de grand axe, inclus en totalité et étudiés sur plusieurs niveaux. La muqueuse est de type antral. Elle est bien différenciée sans anomalie cytonucléaire, et présente des signes d'atrophie modérée. La musculaire muqueuse est présente sur un fragment. Le chorion et scléro-inflammatoire et renferme sans amas lymphoïdes. Il existe une exocytose polynucléaire neutrophile discrète. On note de rares corps d'Helicobacter pylori au niveau des cryptes HP=+. Absence de métaplasie intestinale. Absence de dysplasie.

20B0327- III Biopsie fundique

Le matériel communiqué comporte 2 fragments biopsiques mesurant 3 et 4 mm de grand axe, inclus en totalité et étudiés sur plusieurs niveaux. La muqueuse est de type fundique. Elle est bien différenciée sans anomalie cytonucléaire, sans signe d'atrophie. La musculaire muqueuse est absente. Il existe une inflammation superficielle modérée. On note de discrets signes d'exocytose à PNN sans corps d'Helicobacter pylori au niveau des cryptes HP=0. Absence de métaplasie intestinale. Absence de dysplasie.

TSVP



COMPTE - RENDU D'EXAMEN ANATOMO - PATHOLOGIQUE

20B0328- polype de l'angle colique droit

Le matériel communiqué comporte 1 fragments de 3 mm de grand axe, inclus en totalité et étudié sur plusieurs niveaux. Ils correspondent à une prolifération glandulaire bien différenciée avec micro foyer d'hyposécrétion doté de cellules à noyaux hyper chromatiques mais il n'a pas été vu de pleurer stratification ni d'inversion polaire, ni mitose anormale. Il existe une exulcération avec des follicules lymphoïdes florides. L'inflammation du chorion et polymorphe modérée. La musculaire muqueuse remaniée par l'inflammation lymphoïde sans caractère granulomateux.

CONCLUSION

20B0327- I biopsie duodénale

Muqueuse duodénale congestive sans atrophie villositaire.

20B0327- II Biopsie antrale

Lésion de gastrite antrale chronique d'atrophie modérée peu active à HP sans métaplasie intestinale ni dysplasie.

20B0327- III Biopsie Fundique

Lésion de gastrite fundique interstitielle sans atrophie et sans signe d'activité. Absence de métaplasie intestinale ou de dysplasie.

20B0328- polype de l'angle colique droit

Polyadénome sessile exulcéré avec remaniement inflammatoire lymphoïde. Présence d'un micro foyer en dysplasie de bas grade. Absence de processus tumoral.

DrZ.Alhamany

Pr. ALHAMANY Zaitounia
Spécialiste en Anatomie
Pathologique
INPE : 10/008325
Hôpital Cheikh Zaïd
