

RECOMMANDATIONS IMPORTANTES A LIRE POUR ACTIVER LES REMBOURSEMENTS ET EVITER LES REJETS

Conditions générales :

Le cadre réservé à l'adhérent doit être dûment renseigné.
Le cadre réservé au médecin doit être renseigné par le praticien lui-même notamment la nature de la maladie.
La validité de la feuille de soins est limitée à 3 mois à compter de la première consultation.
L'entente préalable est exigée pour toute hospitalisation médicale, chirurgicale, soins dentaires spéciaux, extractions multiples, parodontie orthodontie, prothèses dentaires, prothèses auditives ou orthopédiques ainsi que pour tous les actes effectués en série.
En cas d'accident, une déclaration précisant les causes et circonstances de l'accident est à joindre à la feuille de soins.

Pharmacie :

Les vignettes des médicaments doivent être obligatoirement jointes aux ordonnances.
Pour les médicaments sans vignettes une facture de la pharmacie doit être jointe.

Diagnostique et Biologie :

La facture ainsi qu'une copie des résultats des analyses ou du compte rendu (sous pli confidentiel) doivent être jointes à l'ordonnance médicale pour toute demande de remboursement.
Un pli confidentiel du médecin prescripteur des analyses ou radios peut être demandé par le médecin conseil de la mutuelle.

Optique :

L'ordonnance du médecin prescripteur et la facture de l'opticien sont à joindre à la feuille de soins.

Rééducation :

L'entente préalable renseignée par le médecin prescripteur est exigée avant le début des séances de rééducations.
Pour le remboursement, la facture et le calendrier des séances effectuées sont à joindre à la feuille de soins.

Dentaire :

En cas de prothèses ou de traitement canalaires, l'accord préalable renseigné sur la feuille de soins est obligatoire avant le début de traitement.
La facture doit être jointe à la feuille de soins pour toute demande de remboursement.
La radio-après soins est obligatoire en cas de prothèses ou de traitement canalaires.

Maladie et Affection Longue Durée ALD et ALC :

La déclaration de maladie chronique doit être renseignée par le médecin prescripteur et renouvelée tous les 6 mois.

Adresses Mails utiles

Réclamation : contact@mupras.com
Prise en charge : pec@mupras.com
Adhésion et changement de statut : adhesion@mupras.com

MUPRAS garantit le respect de la loi n° 09-08 relative à la protection des personnes physiques à l'égard du traitement des données à caractère personnel.

MUPRAS : Centre Allal Ben Abdellah - 6ème Etage Angle Rue Mohamed Fakir et Rue Allal Ben Abdellah - Quartier de l'Horloge Casablanca 20000 - Tél. : 05 22 20 45 45 (LG) - Fax : 05 22 22 78 18 - www.mupras.com



Déclaration de Maladie

N° P19- 0042177

☒ Maladie ☐ Dentaire ☐ Optique ☐ Autres

Cadre réservé à l'adhérent (e)

Matricule : 10855 Société : RAN
☐ Actif ☐ Pensionné(e) ☒ Autre : PNC Réformé
Nom & Prénom : ABROUQ NAWAL
Date de naissance : 03/03/1977
Adresse : 06 Abdelhak Ben Nehyau Apt 9 Résidence EL Houda Quartier Palmier Casablanca
Tél. : 0662737894 Total des frais engagés : 2320, DHS DHS

Cadre réservé au Médecin

Cachet du médecin :
Date de consultation : 26/2/2020
Nom et prénom du malade : ABROUQ NAWAL Age :
Lien de parenté : ☐ Lui-même ☐ Conjoint ☐ Enfant
Nature de la maladie : Maladies
En cas d'accident préciser les causes et circonstances :
Dans le cas où la maladie aurait un caractère confidentiel, communiquer les renseignements sous pli confidentiel à l'attention du médecin conseil de la Mutuelle.

J'atteste sur l'honneur l'exactitude des renseignements portés sur la présente déclaration. Je déclare avoir pris connaissance de la clause relative à la protection des données personnelles.

Fait à : Casablanca Le : 16/03/2020
Signature de l'adhérent(e) :

RELEVÉ DES FRAIS ET HONORAIRES

Dates des Actes	Natures des Actes	Nombre et Coefficient	Montant détaillé des Honoraires	Cachet et signature du Médecin attestant le Paiement des Actes
26/2/20	42		200 dh	

EXECUTION DES ORDONNANCES

Cachet du Pharmacien ou du Fournisseur	Date	Montant de la Facture

ANALYSES - RADIOGRAPHIES

Cachet et signature du Laboratoire et du Radiologue	Date	Désignation des Coefficients	Montant des Honoraires
	26/2/20	K ₄₅	600
	26/2/20	K ₄₀ + Z ₄₂	1200 DH
	26/2/20	for 201	3200

AUXILIAIRES MEDICAUX

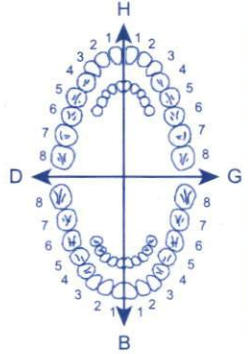
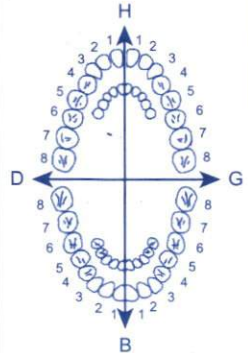
Cachet et signature du Praticien	Date des Soins	Nombre				Montant détaillé des Honoraires
		AM	PC	IM	IV	

RELEVÉ DES FRAIS ET HONORAIRES

Le praticien est prié de préciser la dent traitée, l'acte pratiqué en indiquant la nature des soins.

Important :

Veillez joindre les radiographies en cas de prothèses ou de traitement canaux, ainsi que le bilan de

SOINS DENTAIRES	Dents Traitées	Nature des Soins	Coefficient															
				Coefficient DES TRAVAUX														
				MONTANTS DES SOINS														
O.D.F PROTHESES DENTAIRES	DETERMINATION DU COEFFICIENT MASTICATOIRE			Coefficient DES TRAVAUX														
	<table border="1"> <tr> <td colspan="2">H</td> </tr> <tr> <td>25533412</td> <td>21433552</td> </tr> <tr> <td>00000000</td> <td>00000000</td> </tr> <tr> <td>D</td> <td>G</td> </tr> <tr> <td>00000000</td> <td>00000000</td> </tr> <tr> <td>35533411</td> <td>11433553</td> </tr> <tr> <td colspan="2">B</td> </tr> </table>			H		25533412	21433552	00000000	00000000	D	G	00000000	00000000	35533411	11433553	B		
	H																	
	25533412	21433552																
	00000000	00000000																
	D	G																
	00000000	00000000																
	35533411	11433553																
	B																	
	[Création, remont, adjonction] Fonctionnel, Thérapeutique, nécessaire à la profession																	

VISA ET CACHET DU PRATICIEN ATTESTANT LE DEVIS

VISA ET CACHET DU PRATICIEN ATTESTANT L'EXECUTION

Docteur Nicole EL MEJJATI

Ancien Interne des Hôpitaux
de Strasbourg

Spécialiste en Gynécologie - Obstétrique

Chirurgie Gynécologique

13, Rue Benzerte - Rabat

SUR RENDEZ- VOUS

Tél. : Cabinet : 037 70 61 22

Fax : 037 26 04 54

الدكتورة نيكول المجاهي

داخلية سابقا

بمستشفيات ستراسبورغ

اختصاصية في أمراض النساء والتوليد

13، زنقة بنزرت - الرباط

« بالميعاد »

الهاتف : العيادة : 037 70 61 22

الفاكس : 037 26 04 54

Rabat, le 26-2-2020 الرباط في

M= ABROU NAWAL

Reçu d'honoraires 200 DAH

Dr NICOLE EL MEJJATI
Gynécologie-Obstétrique
13, Rue Benzerte - Rabat
Tel: 037 70 61 22



1 0 1 1 1 1 9 8 7

Scanner - Echographie - Radiologie Convent ionnelle et Interventionnelle - Mammographie - Sénologie interventionnelle
- Radiologie Dentaire - IRM & PETSCANNER sur RDV

Rabat, le 26/02/2020

Note d'honoraire

Je Soussignée certifie que
Mme. ABROUQ NAWAL a effectué le bilan radiologique

MAMMOGRAPHIE BILATERALE NUMERISEE 3D +
TOMOSYNTHESE + ECHOGRAPHIE MAMMAIRE

Dont le montant est : 1200 DH

La présente note est arrêtée à la somme de :

MILLE DEUX CENTS Dirhams T.T.C

Valeur en votre aimable règlement

Dr Sonia AMRI

Dr Sonia AMRI
Cabinet de Radiologie
73, rue Patrice Lumumba
Hassan - Rabat
Tél : 05 37 76 32 05 / 02

0661188748 Tel : 0537763205 / 0537763202 الهاتف - الرباط 10010 - بيتري ساحة نومومبا، باتريبيس زنقة 73

73, Rue Patrice Lumumba, Place Pietri, 10100 Rabat web site : radiologielemaghreb.com e-mail : radiomaghrebsonia@gmail.com

CNSS 2666652 - ICE 001586012000072 - IF 34204108 - TP 25126710 - RIB 013 810 01372 000106 001 87 - INPE 101011237

Docteur Nicole EL MEJATI

Ancien Interne des Hôpitaux
de Strasbourg

Spécialiste en Gynécologie - Obstétrique

Chirurgie Gynécologique

13, Rue Benzerte - Rabat

SUR RENDEZ-VOUS

Tél. : Cabinet : 037 70 61 22

Fax : 037 26 04 54

الدكتورة نيكول المجاوي

داخلية سابقا

بمستشفيات ستراسبورغ

اختصاصية في أمراض النساء والتوليد

13، زنقة بنزرت - الرباط

« بالميعاد »

الهاتف : العيادة : 037 70 61 22

الفاكس : 037 26 04 54

Rabat, le 26/4/2020 الرباط في

M= ABROUQ Nawal

Hæmophobie

Echo mammaire

Trois enfants

Dr Sonia AMRI
Cabinet de Radiologie
73, rue Patrice Lumumba
Hassan - Rabat
Tél. : 037 76 32 05 / 02

DR NICOLE EL MEJATI
Gynécologie-Obstétrique
13, Rue Benzerte - RABAT
Tél: 037 70 61 22



1 0 1 1 1 9 8 7

Docteur Nicole EL MEJJATI

Ancien Interne des Hôpitaux
de Strasbourg

Spécialiste en Gynécologie - Obstétrique

Chirurgie Gynécologique

13, Rue Benzerte - Rabat

SUR RENDEZ-VOUS

Tél. : Cabinet : 037 70 61 22

Fax : 037 26 04 54

الدكتورة نيكول المجاهري

داخلية سابقا

بمستشفيات ستراسبورغ

اختصاصية في أمراض النساء والتوليد

13، زنقة بنزرت - الرباط

« بالميعاد »

الهاتف : العيادة : 037 70 61 22

الفاكس : 037 26 04 54

Rabat, le 26/2/2020 الرباط في

M= A B Rou q Manual.


bois. cervical de dépôt q
enfant

1977

2 PC.

Dr. NICOLE EL MEJJATI
Gynécologie-Obstétrique
13, Rue Benzerte - RABAT

Dr. NICOLE EL MEJJATI
Gynécologie-Obstétrique
13, Rue Benzerte - RABAT
Tél: 05 37 70 61 22



1 0 1 1 1 9 8 7

Centre d'Anatomie Pathologique
Nations Unies
Rue Ibn Khaldoun - Agdal - Rabat
Tél: 0537 67 28 06-0537 67 39 85

Scanner - Echographie - Radiologie Conventionnelle et Interventionnelle - Mammographie - Senologie interventionnelle
- Radiologie Dentaire - IRM & PETSCANNER sur RDV

Rabat, le 10/03/2020

Note d'honoraire

Je Soussignée certifie que
Mme. ABROUQ NAWAL a effectué le bilan radiologique

ECHOGRAPHIE ENDOVAGINALE

Dont le montant est : 600 DH

La présente note est arrêtée à la somme de :
SIX CENTS Dirhams T.T.C

Valeur en votre aimable règlement

Dr Sonia AMRI

Dr Sonia AMRI
Cabinet de Radiologie
73, rue Patrice Lumumba
Hassan - Rabat
Tél : 05 37 76 32 05 / 02

Docteur Nicole EL MEJJATI

Ancien Interne des Hôpitaux
de Strasbourg

Spécialiste en Gynécologie - Obstétrique

Chirurgie Gynécologique

13, Rue Benzerte - Rabat

SUR RENDEZ-VOUS

Tél. : Cabinet : 037 70 61 22

Fax : 037 26 04 54

الطبيبة نيكول المجاوي

داخلية سابقا

مستشفيات ستراسبورغ

اختصاصية في أمراض النساء والتوليد

13، زنقة بنزرت - الرباط

«بالميعاد»

الهاتف : العيادة : 037 70 61 22

الفاكس : 037 26 04 54

Rabat, le 25/2/2020 الرباط في

M = ABZOU, Nawal

Echographie endovaginale

Dr Sonia AMRI
Cabinet de Radiologie
73, rue Patrice Lumumba
Hassan - Rabat
Tél : 05 37 76 32 05 / 02

Dr. NICOLE EL MEJJATI
Gynécologie-Obstétrique
13, Rue Benzerte - RABAT
Tél: 05 37 70 61 22



1 0 1 1 1 1 9 8 7

CENTRE D'ANATOMIE PATHOLOGIQUE NATIONS UNIES

FACTURE

Numéro : 920000904 du 28/02/2020

Date demande 26/02/2020

Nom patient : ABROUQ NAWAL

Médecin : DR. EL MEJJATI NICOLE

512008-01

PAYANT

FCM MONO COUCHE

Cotation : P0291

Montant facture 320,00

Arrêtée la présente à la somme de :
TROIS CENT VINGT DIRHAMS

TEI : 0537-67-28-96 Fax : 0537- 67-05-44 Angle Av. des Nations Unies / Rue Ibn Hanbal Agdal Rabat
anapath.nation.unies@gmail.com Patente : 25740511 CNSS : 73937631F : 3335312 ICE : 001699123000023

Centre d'Anatomie Pathologique
Nations Unies
Angle Avenue des Nations Unies
et Rue Ibn Hanbal Agdal - Rabat
Tél : 0537 67 28 96-0537 67 39 98



Dr. Fouad KETTANI
Pr. agrégé en anatomie pathologique
E-mail : fouadket2@gmail.com

Dr. Asmae BENZEKRI
Diplômée en anatomie et cytologie
pathologiques de l'université libre de
Bruxelles et de l'université René
Descartes - Paris 5
Diplômée en cytogénétique moléculaire
de l'université René Descartes - Paris 5
Ancienne assistante hospitalo-universitaire
de l'hôpital Beaujon à Paris (Ap-Hp)
Ancienne attachée de l'Institut
Gustave Roussy
Diplômée de colposcopie
E-mail : asmaebenzekri@hotmail.com

Dr. Merieme GHAOUTI
Diplômée en anatomie et cytologie
pathologiques de l'université de Fès
Ancienne interne des CHU de Rouen et
de Bordeaux
Diplômée en pathologie moléculaire de
l'université de Nice-Sophia Antipolis
E-mail : merighaouti@gmail.com

NOM & PRÉNOM : ABROUQ NAWAL
DOCTEUR : EL MEJJATI NICOLE
CODE PATIENT : 512008
DATE : 27/02/2020
AGE : 44 ans
N/REF : 200226125

COMPTE RENDU CYTOPATHOLOGIQUE

FROTTIS CERVICO-UTERIN MONOCOUCHE SELON LA METHODE DU PRELEVEMENT EN MILIEU LIQUIDE (AUTOCYTE PREP)

Cet étalement présente une desquamation épithéliale importante.

Elle est faite de cellules malpighiennes à prédominance intermédiaire et superficielle le plus souvent isolées ou groupées en amas de taille variable.

Il s'y associe des cellules parabasales de régénération et des cellules de régénération matures.


Certaines d'entre elles montrent des altérations cytonucléaires d'allure dystrophique à type essentiellement de parakératose et d'une légère hypertrophie nucléaire sans atteinte de la texture chromatinienne.

Le fond comporte quelques leucocytes polymorphes et une flore riche.

CONCLUSION//.

Absence de lésions intra-épithéliales ou de signes de malignité.

Contexte inflammatoire non spécifique.

Signé :  Dr. F. KETTANI



Rabat, le 26/02/2020

Nom et Prénom : ABROUQ NAWAL - 43 ans

4^{ème} dépistage; sensation d'empatement des quadrants externes du sein droit.
Dystrophie microkystique bilatérale, dont quelques éléments faiblement échogènes, classés BIRADS 3
P 1+ allaitement 6 mois.
Cousine paternelle décédée de néoplasie mammaire bilatérale métachrone.

MAMMOGRAPHIE BILATÉRALE NUMÉRIQUE + TOMOSYNTHESE **Et ECHOGRAPHIE MAMMAIRE**

Mammographe Numérique PLANMED CLARITY installé en janv.2019

CC 2D + Tomosynthèse 3D et synthétique 2D MLO Films + CD.

Lecture "en miroir" D/G et comparative avec les mammographies nov.-11, fév.-16 et mars-18.

Les seins demeurent denses, type ACR C tous deux parsemés d'une constellation de microcalcifications punctiformes, plus nombreuses qu'auparavant disséminées dans tous les quadrants, sans masse identifiable ni distorsion architecturale en tomographie ou nodule solide décelé ni image atténuante en échographie particulièrement aux quadrants externes droit ou à l'UQEG (image échogène 8x4 mm en 2016).

En échographie, on visualise comme auparavant, d'innombrables microkystes la plupart millimétriques prédominant en nombre aux quadrants externes droits. Certains sont faiblement échogènes notamment un en région rétro aréolaire de chaque côté, 9 x 4 mm d'épaisseur à droite et gauche de 12 x 4 mm. Graisse sous-dermique normalement radiotransparente, revêtement cutané fin régulier et intégrité des plans musculaires. L'examen des prolongements axillaires montre des ganglions typiquement séquellaires de large centre graisseux.

CONCLUSION

Dystrophie microkystique floride classée BIRADS 3.

Une IRM mammaire est souhaitable en début de cycle menstruel pour éliminer un rehaussement suspect.

Dr. Sonia AMRI
Cabinet de Radiologie
73, rue Patrice Lumumba
Hassan - Rabat
Tel : 0537 76 32 05/02

Il est indispensable de rapporter systématiquement toutes vos anciennes mammographies à chaque nouvel examen.

Classification de l'ACR de la densité mammaire (ACR : American College of Radiology)

Type A : Seins clairs (quasi-totalement graisseux), moins de 25% de tissu fibro-glandulaire.

Type B : il persiste quelques reliquats fibro-glandulaires (entre 25 et 50%)

Type C : Seins denses de répartition hétérogène où persiste localement de la graisse; le sein est dense, son analyse peut être gênée (entre 50 et 75%)

Type D : Seins extrêmement denses de façon homogène, l'analyse mammographique est gênée par la densité (plus de 75% de tissu dense).

Classification BIRADS (Breast Imaging Reporting And Data Base)

Catégorie 0 : Mammographie en attente d'un bilan de diagnostic - Catégorie 1 : Mammographie normale - Catégorie 2 : Lésion bénigne

Catégorie 3 : Lésion considérée comme probablement bénigne - Catégorie 4 : lésion considérée comme suspecte - Catégorie 5 lésion considérée maligne.

Tel 0661188748 : le 0537763205 / 0537763202 - الهاتف - الرباط 10010 - بيتري ساحة لومومبا، باتريس زنقة 73

73, Rue Patrice Lumumba, Place Pietri, 10100 Rabat web site : www.radiologiemaghreb.com e-mail : radiomaghrebsonia@gmail.com

INPE 101011237-CNSS 2666652 - ICE 001586012000072 - IF 34204108 - TP 25126710-RIB 013 810 01372 000106 001 87



Rabat, le 27/02/2020

Nom et Prénom : ABROUQ NAWAL - 43 ans

Prescripteur : Dr EL MEJJATI NICOLE

P1. DDR : 03/02/2020.

ECHOGRAPHIE PELVIENNE

Examen réalisé par voie sus pubienne et complété par voie endovaginale.

Vessie transsonore, de paroi fine régulière.

L'utérus est médian, antéfléchi, mesurant 85 mm de hauteur x 44 x 57 mm avec des contours réguliers sauf une encoche isthmique antérieure séquellaire de césarienne. Le myomètre est homogène et la ligne cavitaire centrée finement dédoublée en région fundique et bordée par une fine bande hyperéchogène endométriale homogène régulière de 6 mm d'épaisseur.

L'ovaire droit mesure 22 x 19 mm et le gauche 24 x 19 mm; tous deux sont multi micro folliculaires sans hypertrophie du stroma ni disposition périphérique des follicules de 9 mm pour le plus gros à droite.

Pas d'anomalie annexielle ni d'épanchement liquidien dans le péritoine.

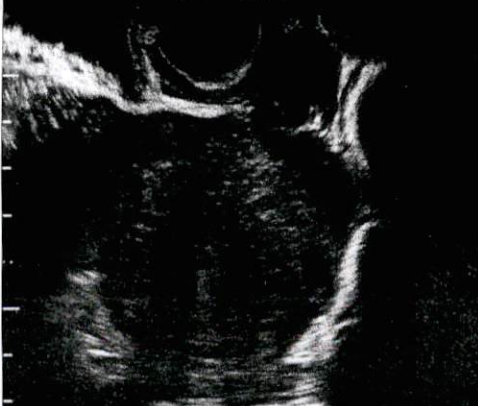Une vérification des voies urinaires ne montre pas de dilatation des reins, tous deux en place, bien différenciés.

CONCLUSION :

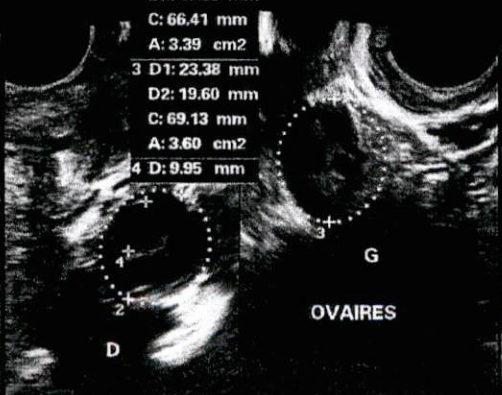
Echographie pelvienne normale.

[Signature]
Dr Sonia AMRI
Cabinet de Radiologie
73, rue Patrice Lumumba
Hesbaya - Rabat
Tél : 0661188748 - 0537763202 / 0537763205

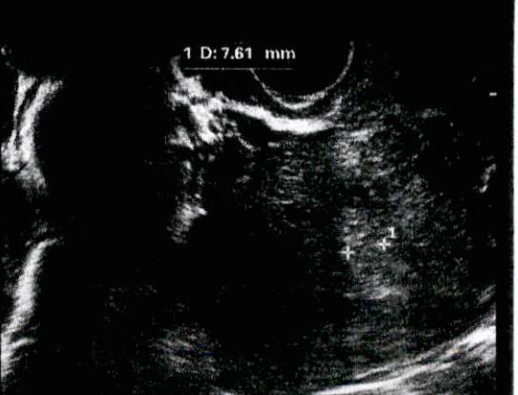ENDOMETRE



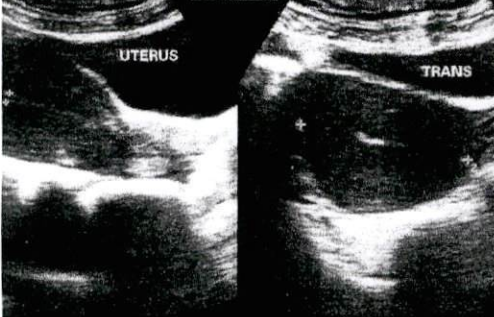
- 2 D1: 21.99 mm
- D2: 19.65 mm
- C: 66.41 mm
- A: 3.39 cm2
- 3 D1: 23.38 mm
- D2: 19.60 mm
- C: 69.13 mm
- A: 3.60 cm2
- 4 D: 9.95 mm



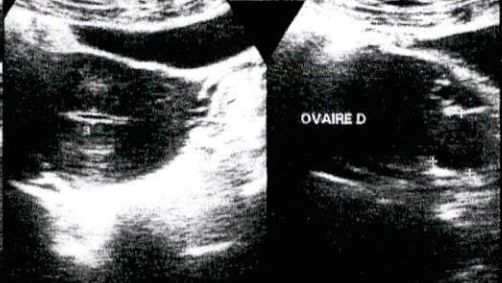1 D: 7.61 mm



- 1 D: 4.12 mm
- 2 D: 56.91 mm

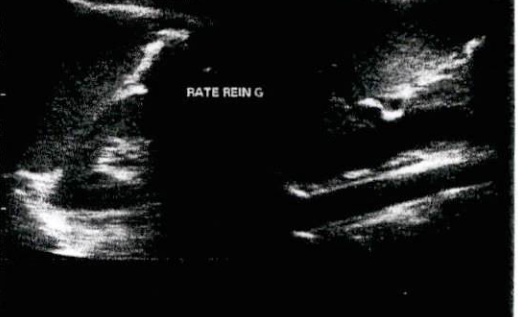

- 1 D: 22.08 mm
- 2 D: 25.49 mm
- 3 D: 4.34 mm

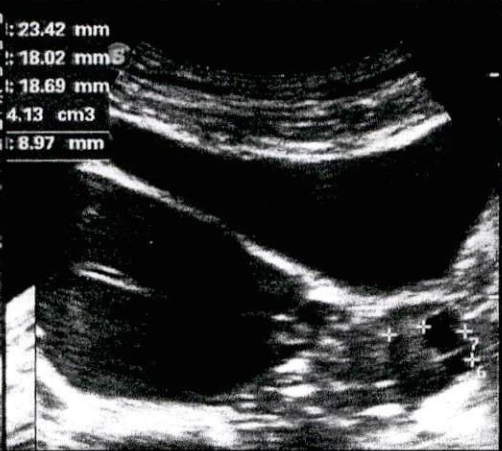
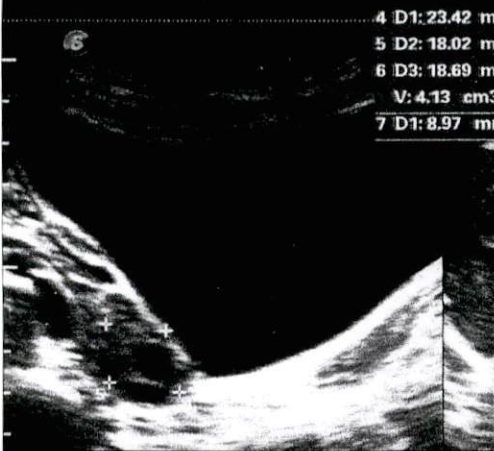

FOIE GROS V X

RATE REIN G

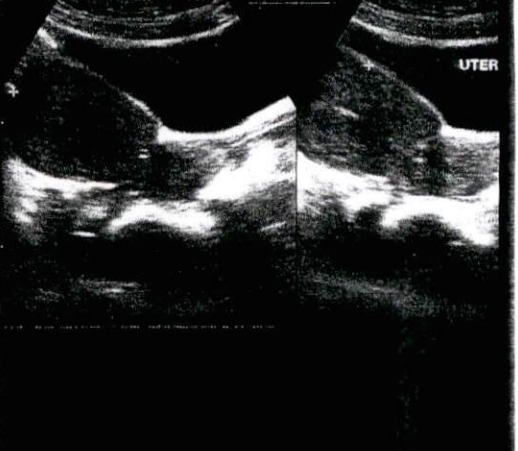

- 4 D1: 23.42 mm
- 5 D2: 18.02 mm
- 6 D3: 18.69 mm
- V: 4.13 cm3
- 7 D1: 8.97 mm



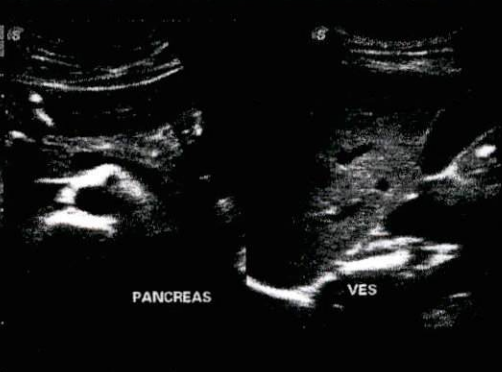
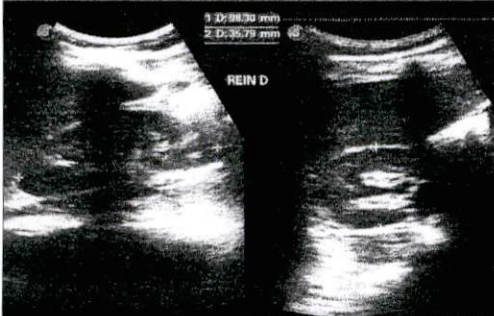- 1 D: 85.78 mm
- 2 D: 44.38 mm

UTER



- 1 D: 88.30 mm
- 2 D: 35.79 mm

REIN D



- 3 D: 80.55 mm
- 4 D: 44.45 mm

REIN G

