

RECOMMANDATIONS IMPORTANTES A LIRE POUR ACTIVER LES REMBOURSEMENTS ET EVITER LES REJETS

Conditions générales :

- Le cadre réservé à l'adhérent doit être dûment renseigné.
- Le cadre réservé au médecin doit être renseigné par le praticien lui-même notamment la nature de la maladie.
- La validité de la feuille de soins est limitée à 3 mois à compter de la première consultation.
- L'entente préalable est exigée pour toute hospitalisation médicale, chirurgicale, soins dentaires spéciaux, extractions multiples, parodontie orthodontie, prothèses dentaires, prothèses auditives ou orthopédiques ainsi que pour tous les actes effectués en série.
- En cas d'accident, une déclaration précisant les causes et circonstances de l'accident est à joindre à la feuille de soins.

Pharmacie :

- Les vignettes des médicaments doivent être obligatoirement jointes aux ordonnances.
- Pour les médicaments sans vignettes une facture de la pharmacie doit être jointe.

Radiologie et Biologie :

- La facture ainsi qu'une copie des résultats des analyses ou du compte rendu (sous pli confidentiel) doivent être jointes à l'ordonnance médicale pour toute demande de remboursement.
- Un pli confidentiel du médecin prescripteur des analyses ou radios peut être demandé par le médecin conseil de la mutuelle.

Optique :

- L'ordonnance du médecin prescripteur et la facture de l'opticien sont à joindre à la feuille de soins.

Rééducation :

- L'entente préalable renseignée par le médecin prescripteur est exigée avant le début des séances de rééducations.
- Pour le remboursement, la facture et le calendrier des séances effectuées sont à joindre à la feuille de soins.

Dentaire :

- En cas de prothèses ou de traitement canalaires, l'accord préalable renseigné sur la feuille de soins est obligatoire avant le début de traitement.
- La facture doit être jointe à la feuille de soins pour toute demande de remboursement.
- La radio-après soins est obligatoire en cas de prothèses ou de traitement canalaires.

Maladie et Affection Longue Durée ALD et ALC :

- La déclaration de maladie chronique doit être renseignée par le médecin prescripteur et renouvelée tous les 6 mois.

Adresses Mails utiles

- Réclamation : contact@mupras.com
- Prise en charge : pec@mupras.com
- Adhésion et changement de statut : adhesion@mupras.com

La MUPRAS garantit le respect de la loi n° 09-08 relative à la protection des personnes physiques à l'égard du traitement des données à caractère personnel.



Declaration de maladie

N° W19-449186

ND-31714

☒ Maladie ☐ Dentaire ☐ Optique ☐ Autre

Cadre réservé à l'adhérent (e)

Matricule : 0884 Société : 07 JUL 2020

☐ Actif ☐ Pensionné(e) ☐ Autre :

Nom & Prénom : TALBI TADER

Date de naissance : 08/08/1984

Adresse : BLOC B N° 145 W19AQ, BEN SERGHO

Tél : 0642 602547

Total des frais engagés : 829,80 DH

Cadre réservé au Médecin

Cachet du médecin :

Date de consultation : 28 Avril 2020

Nom et prénom du malade : TALBI TADER Age : 35

Lien de parenté : ☒ Lui-même ☐ Conjoint ☐ Enfant

Nature de la maladie : Douleur abdominale chronique

En cas d'accident préciser les causes et circonstances :

Dans le cas où la maladie aurait un caractère confidentiel, communiquer les renseignements sous pli confidentiel à l'al médecin conseil de la Mutuelle.

J'atteste sur l'honneur l'exactitude des renseignements portés sur la présente déclaration. J'ai pris connaissance de la clause relative à la protection des données personnelles.

Fait à : ALGER

Signature de l'adhérent(e) : TALBI TADER

Le : 28 Avril 2020

VOLET ADHERENT

Déclaration de maladie N° W19-449186

Remplissez ce volet, découpez le et conservez le.
Il sera nécessaire de le présenter pour toute réclamation ultérieure.

Matricule :
Nom de l'adhérent(e) :
Total des frais engagés :

Docteur Lahcen NACIRI

Spécialiste en médecine interne
Imm. 47, Apprt. 4, Av. 29 Février
Talborjt 80005 AGADIR
Tél.: 05 28 82 45 23

Agadir, le :

28 Avri 2020

Note d'Honoraires

La note d'honoraires du Dr. Lahcen Naciri, Pour une Consultation médicale :

- AVEC
- Examen du sang ☐
 - Examen des urines ☐
 - ECG ☐
 - Echographie < Abdominale ☒
 - Thyroïdienne ☐

de M, Me Fatima Iddia est de 650 dh
Six cent cinquante dh

Signé :

Dr. Lahcen NACIRI
Spécialiste en Médecine Interne
47, Apt. 4 Bd. 29 Février, 80 005
TALBORJT - AGADIR
Tél: 05 28 82 45 23

Dr. Lahcen NACIRI
Spécialiste en Médecine Interne
47, Apt. 4 Bd. 29 Février, 80 005
TALBORJT - AGADIR
Tél: 05 28 82 45 23

Docteur Lahcen NACIRI

Spécialiste en médecine interne

Ancien Attaché à l'Hôpital Hassan II d'Agadir

Ancien Attaché des Hôpitaux de la Bavière en Allemagne

الدكتور الحسن ناصري

إختصاصي في الطب الباطني

ملحق سابق بمستشفى الحسن الثاني بإكادير

ملحق سابق بمستشفيات باثاريا بألمانيا

Agadir, le : 28.04.2020

Dr Talbi Dader

52,80

1) Dolipr gel 20mg



1 gel / j - 14 j



63,80

2) Balloon gel

المستودع
Pharmacie AL MICHWAR
Lot. 297 Al Wfaq Bensergao
Tél: 05 28 28 07 28 - AGADIR

1 gel - 3 h - 14 j



3) Mebaveum 4p 200

1 cp - 3 h - 10 j

54,70

170,80

Dr. Lahcen NACIRI
Spécialiste en Médecine Interne
47, Apt. 4 Bd. 29 Février, 80 005
TALBORJT - AGADIR
Tél: 05 28 82 45 23

W. Amine

AM Amine DZ MARS

المرجو إحضار الوصفة الطبية عند كل زيارة

MEBEVERINE

FORTE

Chlorhydrate de Mébévérine

30 comprimés pelliculés

Voie Orale

Trenker

L OT 200038
EXP 01 2023
PPV 54.70

54,70

LOT 191188
EXP 04/2022
PPV 52.80DH

œDES[®]
oméprazole



20 mg
Voie orale

14 x

Microgranules gastro-résistants en gélules

DURÉE	MATIN	MIDI	SOIR	

COOPER
PHARMA

14 x

Microgranules gastro-résistants en gélules

œDES[®]
oméprazole



20 mg
Voie orale

60 gélules
Voie orale

Confort intestinal

Ballonyl®
Charbon activé

Ballonyl®
Charbon activé

Confort intestinal



Favorise l'élimination des gaz

60 gélules
Voie orale

Ingrédients

Charbon végétal activé (162 mg),
gélatine, dioxyde de titane.

Conseils d'utilisation

Prendre 2 gélules avec un grand verre d'eau,
3 fois par jour à distance des repas,
en complément d'une alimentation variée et
équilibrée. Renouveler les prises en fonction
des sensibilités individuelles.

Ne pas dépasser la dose journalière recommandée.
Complément alimentaire n'est pas médicament.
Ne pas laisser à la portée des enfants.
A conserver à l'abri de l'humidité et de la chaleur.

LOT: 190433
DLUO: 12/2022
63, 30DH

Fabriqué par :

Deva
Pharmaceutique
146-147, Zone Industrielle
Tit Mellil - Casablanca

Fabriqué par :

Deva
Pharmaceutique
146-147, Zone Industrielle
Tit Mellil - Casablanca

IMPRIMEPEL
07/18

Dr Lahcen Naciri

Spécialiste en médecine interne
Imm. 47, Appart. 4, Av. 29 Février
Talborjt 80005 Agadir
Tel : 05 28 82 45 23

Agadir, le 28.04.2020

Mr Talbi Idder

Compte rendu d'échographie abdominale

- Le foie est d'échostructure homogène, échogène, de taille normale et de contours réguliers.
- La vésicule biliaire est alithiasique et sa paroi est fine.
- La voie biliaire principale et les voies biliaires intra-hépatiques ne sont pas dilatées.
- La veine porte et les veines sus-hépatiques ne sont pas dilatées.
- Le pancréas n'était pas visualisable. Aérocolie.
- Il n'y a pas d'épanchement intra péritonéal.
- Hypertrophie plus ou moins hétérogène de la prostate.
- La rate est d'échostructure homogène et non augmentée de taille.
- Les reins sont de siège et de taille normale. Ils présentent une bonne différenciation cortico-médullaire. Les cavités pyélocalicielles ne sont pas dilatées. Kystes rein gauche.

Au total : Image échographique de stéatose hépatique. Hypertrophie de la prostate. Aérocolie. Kystes du rein gauche.

Signé :

L Naciri
Dr. Lahcen NACIRI
Spécialiste en Médecine Interne
47, Apt. 4 601, 29 Février, 80 005
TALBORJT - AGADIR
Tel: 05 28 82 45 23

Serologic Glucose hepatic.

Pancreas non nec.

Cyathoptera parvula ✓

SAMSUNG

28-04-2020-0001
MR TALBI IDDER

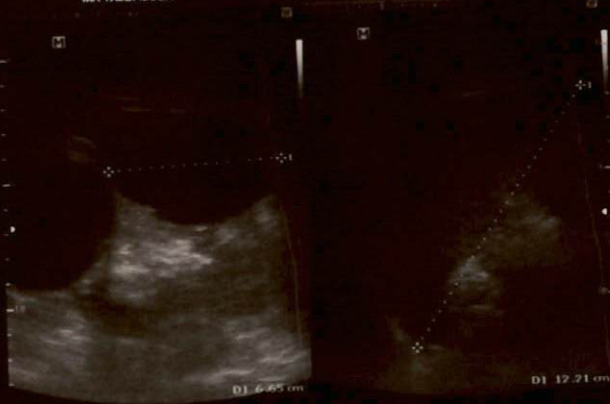Dr NACIRI Lahcen
ABD1

IPS47D
C2-8

14.0cm
Pén.

IM 0.61
ITm 0.2

28-04-2020
11:30:46



D1 6.65 cm

D1 12.21 cm

SAMSUNG

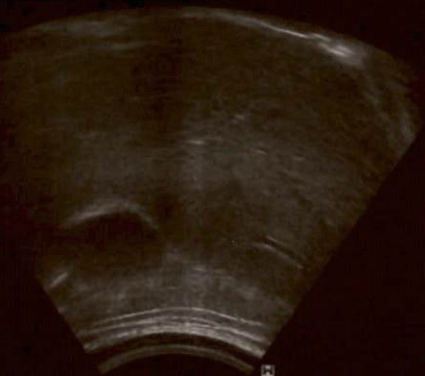28-04-2020 0001
MR TALBI KODER

Dr MACRI Lahcen
AS01

PS47D
C2-8

14.0cm
Phn
RM 0.61
17mm 0.2

28-04-2020
11:27:08



SAMSUNG

28-04-2020-0001
MR TALBI IDDER

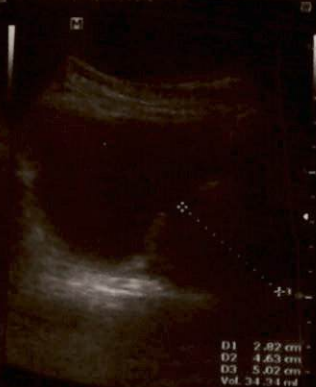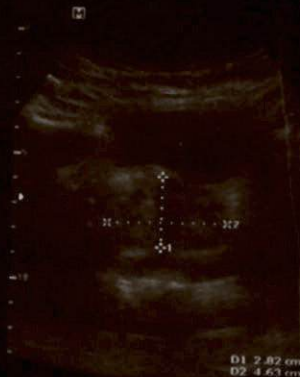Dr NACIR Lahcen
ABD1

IPS47D
C2-8

14.0cm
Pen.

IM 0.61
ITm 0.2

28-04-2020
11:28:26



SAMSUNG

28-04-2020-0001
MR TALBI IDDER

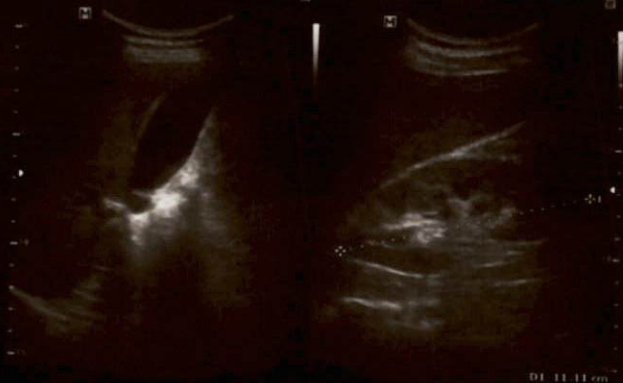
Dr NACIRI Lahcen
ABD1

IPS42D
C2-8

16.0cm
Gen.

IM 0.54
ITm 0.2

28-04-2020
11:25:22



SAMSUNG

28-04-2020-0001
MR TALBI MOEDER

Dr. NACIR L. AHCEN
ABOI

IPS450
C2-8

15.0cm
G4n

MA 0.54
ITm 0.2

28-04-2020
11:26:36

01 11.55 cm