

RECOMMANDATIONS IMPORTANTES A LIRE POUR ACTIVER LES REMBOURSEMENTS ET EVITER LES REJETS

Conditions générales :

Le cadre réservé à l'adhérent doit être dûment renseigné.

Le cadre réservé au médecin doit être renseigné par le praticien lui-même notamment la nature de la maladie.

La validité de la feuille de soins est limitée à 3 mois à compter de la première consultation.

L'entente préalable est exigée pour toute hospitalisation médicale, chirurgicale, soins dentaires spéciaux, extractions multiples, parodontie orthodontie, prothèses dentaires, prothèses auditives ou orthopédiques ainsi que pour tous les actes effectués en série.

En cas d'accident, une déclaration précisant les causes et circonstances de l'accident est à joindre à la feuille de soins.

Pharmacie :

Les vignettes des médicaments doivent être obligatoirement jointes aux ordonnances.

Pour les médicaments sans vignettes une facture de la pharmacie doit être jointe.

Biologie et Biologie :

La facture ainsi qu'une copie des résultats des analyses ou du compte rendu (sous pli confidentiel) doivent être jointes à l'ordonnance médicale pour toute demande de remboursement.

Un pli confidentiel du médecin prescripteur des analyses ou radios peut être demandé par le médecin conseil de la mutuelle.

Optique :

L'ordonnance du médecin prescripteur et la facture de l'opticien sont à joindre à la feuille de soins.

Éducation :

L'entente préalable renseignée par le médecin prescripteur est exigée avant le début des séances de rééducations.

Pour le remboursement, la facture et le calendrier des séances effectuées sont à joindre à la feuille de soins.

Maladie et Affection Longue Durée ALD et ALC :

En cas de prothèses ou de traitement canaux, l'accord préalable renseigné sur la feuille de soins est obligatoire avant le début de traitement.

La facture doit être jointe à la feuille de soins pour toute demande de remboursement.

La radio-après soins est obligatoire en cas de prothèses ou de traitement canaux.

Maladie et Affection Longue Durée ALD et ALC :

La déclaration de maladie chronique doit être renseignée par le médecin prescripteur et renouvelée tous les 6 mois.

Adresses Mails utiles

Réclamation : contact@mupras.com
Prise en charge : pec@mupras.com
Adhésion et changement de statut : adhesion@mupras.com

MUPRAS garantit le respect de la loi n° 09-08 relative à la protection des personnes physiques à l'égard du traitement des données à caractère personnel.

MUPRAS : Centre Allal Ben Abdellah - 6ème Etage Angle Rue Mohamed Fakir et Rue Allal Ben Abdellah - Quartier de l'Horloge
Casablanca 20000 - Tél. : 05 22 20 45 45 (LG) - Fax : 05 22 22 78 18 - www.mupras.com



Déclaration de Maladie

N° P19- 050128

ND: 39073

☒ Maladie

☐ Dentaire

☐ Optique

☐ Autres

Cadre réservé à l'adhérent (e)

Matricule : 01422 Société :

☐ Actif ☒ Pensionné(e) ☐ Autre :

Nom & Prénom : BENAMARA MOHAMED

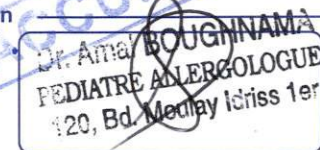
Date de naissance : 07-08-2020

Adresse :

Tél. : 0661077491 Total des frais engagés : Dhs

Cadre réservé au Médecin

Cachet du médecin :



Date de consultation : 25/08/2020

Nom et prénom du malade : Mr BOUGHNAMA Age: 69 ans

Lien de parenté : ☐ Lui-même ☐ Conjoint ☐ Enfant

Nature de la maladie : Douleurs thoraciques et

En cas d'accident préciser les causes et circonstances : suite remaniement

Dans le cas où la maladie aurait un caractère confidentiel, communiquer les renseignements sous pli confidentiel à l'attention du médecin conseil de la Mutuelle.

J'atteste sur l'honneur l'exactitude des renseignements portés sur la présente déclaration. Je déclare avoir pris connaissance de la clause relative à la protection des données personnelles.

Fait à : CASABLANCA Le : 25/08/2020

Signature de l'adhérent(e) :

[Signature]

RELEVÉ DES FRAIS ET HONORAIRES

Dates des Actes	Natures des Actes	Nombre et Coefficient	Montant détaillé des Honoraires	Cachet et signature du Médecin attestant le Paiement des Actes
25/08/2020		1	G	Dr. Amal BOUGHNAMA PEDIATRE ALLERGologue 120, Bd. Moulay Elie 1er

EXECUTION DES ORDONNANCES

Cachet du Pharmacien ou du Fournisseur	Date	Montant de la Facture

ANALYSES - RADIOGRAPHIES

Cachet et signature du Laboratoire et du Radiologue	Date	Désignation des Coefficients	Montant des Honoraires
	24-08-20	BNEF3	1630 Dh
	25.8.20	Z150	1500 MA

AUXILIAIRES MEDICAUX

Cachet et signature du Praticien	Date des Soins	Nombre				Montant détaillé des Honoraires
		A M	P C	I M	I V	

RELEVÉ DES FRAIS ET HONORAIRES

Le praticien est prié de préciser la dent traitée, l'acte pratiqué en indiquant la nature des soins.

Important :

Veuillez joindre les radiographies en cas de prothèses ou de traitement canalaires, ainsi que le bilan de

SOINS DENTAIRES	Dents Traitées	Nature des Soins	Coefficient		
				<div>Coefficient DES TRAVAUX</div> <div>MONTANTS DES SOINS</div> <div>DEBUT D'EXECUTION</div> <div>FIN D'EXECUTION</div>	
O.D.F PROTHESES DENTAIRES	<div>DETERMINATION DU CCEFFICIENT MASTICATOIRE</div> <div> <div>H</div> <div>25533412 21433552</div> <div>00000000 00000000</div> <div>D</div> <div>00000000 00000000</div> <div>35533411 11433553</div> <div>G</div> <div>B</div> </div> <div>(Création, remont, adjonction)</div> <div>Fonctionnel, Thérapeutique, nécessaire à la profession</div>			<div>Coefficient DES TRAVAUX</div> <div>MONTANTS DES SOINS</div> <div>DATE DU DEVIS</div> <div>DATE DE L'EXECUTION</div>	

VISA ET CACHET DU PRATICIEN ATTESTANT LE DEVIS

VISA ET CACHET DU PRATICIEN ATTESTANT L'EXECUTION



CENTRE RADIOLOGIE ANFA

Casablanca, le 25/08/2020

Facture N° 3320

Nom patient : **BENAMARA MOHAMED**

Examen(s) réalisé(s) :
SCANNER THORACIQUE

Montant : **mille cinq cents (1500 DH)**

ARRETEE LA PRESENTE FACTURE A LA SOMME DE :
MILLE CINQ CENTS DH

REGLEMENT : ESPECES

CENTRE RADIOLOGIE ANFA
5, rue Ali Abderrazak
CASABLANCA
Tél.: 94.97.97 - Fax : 94.97.99

ORDONNANCE

Fait à : *CMA*

Le : *25/08/2020*

Dr Bouamane *1^{er}*

TDR Therapie

BENANARA. 9^{ed}.

7 8 51

CENTRE RADIOLOGIE ANFA
5, rue Ali Abderrazak
CASABLANCA
TEL: 94.97.97 - Fax: 94.97.99

Dr. Amal BOUGHNAMA
Signature **PEDIATRE ALLERGOLOGUE**
120, Bd. Moulay El Bacha 1^{er}

Dr. Amal BOUGHNAMA
PEDIATRE ALLERGOLOGUE
120, Bd. Moulay Idriss 1er

ORDONNANCE

Fait à : CRAIANCA

Le : 24/08/2020

Tr Benamoro Potouel

by T8H / T4

21 ZTH

25014

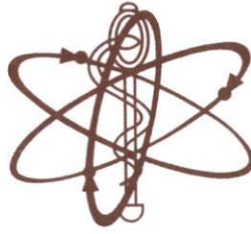


Signature

Dr. Amal BOUGHNAMA
PEDIATRE ALLERGOLOGUE
120, Bd. Moulay Idriss 1er

Anoual

Laboratoire de Biologie medicale
Genetique moleculaire
Radio immuno-analyse
Diagnostic Prenatal
Biologie de la Reproduction



مختبر أنوال

Docteur Jamal FEKKAK

Radio-biologiste

Ancien Attaché des Hôpitaux de Paris

Diplômé de l'Université Paris VII

et de l'Institut Pasteur de Paris

Biologiste Qualiticien

FACTURE N° 2008240113

Mr Mohamed BENAMARA

Demande N° 2008240113

Date de l'examen : 24-08-2020

Analyses :

Récapitulatif des analyses

CN	Analyse	Val	Clefs
PSAD	Prélèvement sang adulte	E25	E
	Vitamine D 25-OH (D2+D3)	B450	B
	TSHus	B200	B
	T4Libre	B200	B
	PTH	E500	E

Total des B : 850


TOTAL DOSSIER : 1630 DH

Arrêtée la présente facture à la somme de : mille six cent trente dirhams DH



Docteur Jawad EL AOUD

Ancien Interne en Titre des Hôpitaux de Montpellier
Spécialiste en Radiodiagnostic et Imagerie Médicale
D.E.S de Radiologie
Membre de la Société Française de Radiologie
Docteur d'Etat en Médecine



مركز أنفا للفحص بالأشعة
CENTRE RADIOLOGIE ANFA

Casablanca, le 25/08/2020

Patient : BENAMARA MOHAMED
Prescripteur: DR BOUGHNAMA AMAL

SCANNER THORACIQUE

*Mon cher confrère,
Veuillez trouver ci-dessous le compte rendu de l'examen pratiqué dans notre centre.
Examen réalisé sur appareil scanner multibarettes Brightspeed G.E.*

Indication :

Bilan.

Technique :

Acquisitions hélicoïdales en coupes millimétriques (Low dose) balayant le thorax sans injection du produit de contraste.

Résultats :

Au niveau du parenchyme pulmonaire :

- Pas d'opacité suspecte.
- Absence de dystrophie bulleuse emphysemateuse.
- Absence de dilatation des bronches.

Au niveau de la plèvre :

- Absence d'épanchement pleural.

Au niveau du médiastin :

- Absence d'adénomégalias médiastinales.
- Calibre normal de l'aorte des gros vaisseaux pulmonaires et de la veine cave supérieure et inférieure.
- Cavités cardiaques de morphologie normale.

Au niveau de la cage thoracique :

- Pas de lésion costale décelable.


Conclusion :

Scanner thoracique normal.

NB : Pour enregistrer le fichier image sur le disque dur : clic droit sur le nom du patient figurant sur le tableau et exporter JPG puis enregistrer dans un dossier.

Merci de votre confiance

Docteur Jawad EL AOUD


CENTRE RADIOLOGIE ANFA
5, rue Ali Abderrazak
CASABLANCA
Tél: 04.97.97.97 - Fax: 04.97.99

Anoual

Laboratoire de Biologie medicale
Genetique moleculaire
Radio immuno-analyse
Diagnostic Prenatal
Biologie de la Reproduction

Mr Mohamed BENAMARA

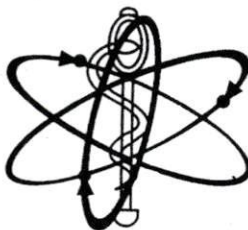
Né(e) le : 07-08-1951.

Dossier N° : 2008240113

Date de l'examen : 24-08-2020

Prélevé le : 24-08-2020 10:38 en interne

Edité le : 25-08-2020



مختبر أنوال

Docteur Jamal FEKKAK

Radio-biologiste

Ancien Attaché des Hôpitaux de

Diplômé de l'Université Paris

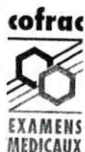et de l'Institut Pasteur de Paris

Biologiste Qualifié

DR : Dr AMAL BOUGHNAMA

Adresse : 120, bd Moulay Idriss 1er Casablanca

Page 1 / 1



ACCREDITATION
N° 8-3245
Portée disponible sur
www.cofrac.fr

Seules certaines prestations rapportées dans ce document sont couvertes par l'accréditation. Elles sont identifiées par le symbole [AC].

VITAMINOLOGIE

échantillon primaire : sérum

25-OH-Vitamine D (D2+D3) [AC]
(Liaison Chemiluminescence LIAISON XL)

68.2 nmol/l (75.0-250.0)
27.3 ng/ml (30.0-100.0)

12-06-20

BILAN THYROIDIEN

échantillon primaire : sérum

TSHus [AC]

((Chimiluminescence - COBAS 6000® Roche))

Changement de technique et de valeurs normales à partir 24/07/2017.

1.85 µUI/ml (0.27-4.20)

10-06-20

T4 L [AC]

((Chimiluminescence - COBAS 6000® Roche))

Changement de technique et de valeurs normales à partir du 10/08/2017.

16.06 pg/ml (9.94-15.84)
20.67 pmol/l (12.79-20.39)

HORMONOLOGIE

PTH [AC]

((Chimiluminescence - COBAS 6000® Roche))

Changement de technique et de valeurs normales à partir du 15/08/2017.

40.6 pg/ml (15.0-65.0)
4.30 pmol/l (1.59-6.89)

12-06-20

Confiance
Fekkas