

# RECOMMANDATIONS IMPORTANTES A LIRE POUR ACTIVER LES REMBOURSEMENTS ET EVITER LES REJETS

## Conditions générales :

Le cadre réservé à l'adhérent doit être dûment renseigné.  
Le cadre réservé au médecin doit être renseigné par le praticien lui-même notamment la nature de la maladie.  
La validité de la feuille de soins est limitée à 3 mois à compter de la première consultation.  
L'entente préalable est exigée pour toute hospitalisation médicale, chirurgicale, soins dentaires spéciaux, extractions multiples, parodontie orthodontie, prothèses dentaires, prothèses auditives ou orthopédiques ainsi que pour tous les actes effectués en série.  
En cas d'accident, une déclaration précisant les causes et circonstances de l'accident est à joindre à la feuille de soins.

## Pharmacie :

Les vignettes des médicaments doivent être obligatoirement jointes aux ordonnances.  
Pour les médicaments sans vignettes une facture de la pharmacie doit être jointe.

## Pathologie et Biologie :

La facture ainsi qu'une copie des résultats des analyses ou du compte rendu (sous pli confidentiel) doivent être jointes à l'ordonnance médicale pour toute demande de remboursement.  
Un pli confidentiel du médecin prescripteur des analyses ou radios peut être demandé par le médecin conseil de la mutuelle.

## Optique :

L'ordonnance du médecin prescripteur et la facture de l'opticien sont à joindre à la feuille de soins.

## Rééducation :

L'entente préalable renseignée par le médecin prescripteur est exigée avant le début des séances de rééducations.  
Pour le remboursement, la facture et le calendrier des séances effectuées sont à joindre à la feuille de soins.

## Maladie chronique :

En cas de prothèses ou de traitement canaux, l'accord préalable renseigné sur la feuille de soins est obligatoire avant le début de traitement.

La facture doit être jointe à la feuille de soins pour toute demande de remboursement.  
La radio-après soins est obligatoire en cas de prothèses ou de traitement canaux.

## Maladie et Affection Longue Durée ALD et ALC :

La déclaration de maladie chronique doit être renseignée par le médecin prescripteur et renouvelée tous les 6 mois.

## Adresses Mails utiles

Réclamation : contact@mupras.com  
Prise en charge : pec@mupras.com  
Adhésion et changement de statut : adhesion@mupras.com

MUPRAS garantit le respect de la loi n° 09-08 relative à la protection des personnes physiques à l'égard du traitement des données à caractère personnel.

MUPRAS : Centre Allal Ben Abdellah - 6ème Etage Angle Rue Mohamed Fakir et Rue Allal Ben Abdellah - Quartier de l'Horloge  
Casablanca 20000 - Tél. : 05 22 20 45 45 (LG) - Fax : 05 22 22 78 18 - www.mupras.com



## Déclaration de Maladie

N° P19- 0043686

ND: 40997

☐ Maladie ☐ Dentaire ☐ Optique ☒ Autres

### Cadre réservé à l'adhérent (e)

Matricule : 6128 Société : R-A-M  
☐ Actif ☒ Pensionné(e) ☐ Autre :  
Nom & Prénom : ELGHABALI AMINA  
Date de naissance : 15-01-1964  
Adresse : 20, Rue Charab - Residence ERRIACHE  
APPTS, Casablanca  
Tél. 0661162264 Total des frais engagés : 2955 DH Dhs

### Cadre réservé au Médecin

Cachet du médecin :



Date de consultation : ...../...../.....

Nom et prénom du malade : ..... Age: .....

Lien de parenté : ☐ Lui-même ☐ Conjoint ☐ Enfant

Nature de la maladie : .....

En cas d'accident préciser les causes et circonstances : .....

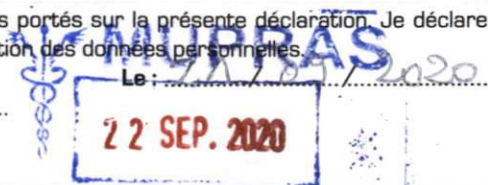
Dans le cas où la maladie aurait un caractère confidentiel, communiquer les renseignements sous pli confidentiel à l'attention du médecin conseil de la Mutuelle.

J'atteste sur l'honneur l'exactitude des renseignements portés sur la présente déclaration. Je déclare avoir pris connaissance de la clause relative à la protection des données personnelles.

Fait à : .....

Signature de l'adhérent(e) : .....

ELGHABALI





# RELEVÉ DES FRAIS ET HONORAIRES

Dates des Actes	Natures des Actes	Nombre et Coefficient	Montant détaillé des Honoraires	Cachet et signature du Médecin attestant le Paiement des Actes
01/09/20	CS		250	

# EXECUTION DES ORDONNANCES

Cachet du Pharmacien ou du Fournisseur      Date      Montant de la Facture

# ANALYSES - RADIOGRAPHIES

Cachet et signature du Laboratoire et du Radiologue	Date	Désignation des Coefficients	Montant des Honoraires
01/09/20	26/09/20	B6	18500
02/09/20	B6		8500

# AUXILIAIRES MEDICAUX

Cachet et signature du Praticien	Date des Soins	Nombre				Montant détaillé des Honoraires
		AM	PC	IM	IV	

# RELEVÉ DES FRAIS ET HONORAIRES

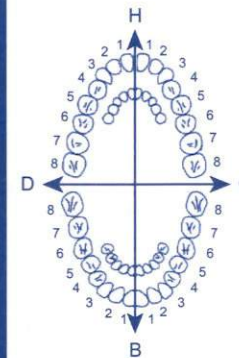
Le praticien est prié de préciser la dent traitée, l'acte pratiqué en indiquant la nature des soins.

Important :

Veillez joindre les radiographies en cas de prothèses ou de traitement canaux, ainsi que le bilan d

# SOINS DENTAIRES

Dents Traitées      Nature des Soins      Coefficient



COEFFICIENT DES TRAVAUX

MONTANTS DES SOINS

DEBUT D'EXECUTION

FIN D'EXECUTION

# O.D.F PROTHESES DENTAIRES

# DETERMINATION DU COEFFICIENT MASTICATOIRE

H  
25533412 21433552  
00000000 00000000  
D      G  
00000000 00000000  
35533411 11433553  
B

COEFFICIENT DES TRAVAUX

MONTANTS DES SOINS

[Création, remont, adjonction]  
Fonctionnel, Thérapeutique, nécessaire à la profession

DATE DU DEVIS

DATE DE L'EXECUTION

VISA ET CACHET DU PRATICIEN ATTESTANT LE DEVIS

VISA ET CACHET DU PRATICIEN ATTESTANT L'EXECUTION



**Pr. A. Acharki**

Onco-Radiothérapeute

**Dr. O. Alami**

Onco-Radiothérapeute

**Dr. H. El Boussairi**

Onco-Radiothérapeute

**Pr. A. Benider**

Onco-Radiothérapeute

**Pr. S. Sahraoui**

Onco-Radiothérapeute

**Pr. N. Benchakroun**

Onco-Radiothérapeute

**Pr. Z. Bouchbika**

Onco-Radiothérapeute

**Dr. S. Mouafik**

Onco-Radiothérapeute

**Dr. S. Hannioui**

Réanimateur-Anesthésiste

**Dr. S. Cherqui**

Hématologue

*Handwritten signature: A. Acharki*

1) NFS + RP

2) Cholest - T4

3) ur D

**Professeur Abdelhak ACHARKI**  
Oncologie - Radiothérapeute  
Ryad Oncologia Clinic  
15, Allée du Persée, Q. des Hôpitaux Casa  
Tél: 0522 86 27 00 / 86 25 31 Fax: 0522 86 25 56  
GSM: 06 62 09 54 15 / 06 62 09 54 26

**Laboratoire d'Analyses Médicales Bordeaux**  
Dr. EJ-JENNANE Zineb  
Médecin Biologiste  
280, Bd. Bordeaux PDC Bourgogne- Casa  
Tél: 0522 22 30 37 - Fax: 0522 22 29 62  
IP: 35460318 - RC: 422030

**Pr. Abdelhak ACHARKI**  
Oncologie - Radiothérapeute  
Ryad Oncologia Clinic  
Tél: 0522 86 27 00 / 86 25 31  
GSM: 06 62 09 54 15 / 06 62 09 54 26





**Pr. A. Acharki**

Onco-Radiothérapeute

**Dr. O. Alami**

Onco-Radiothérapeute

**Dr. H. El Boussairi**

Onco-Radiothérapeute

**Pr. A. Benider**

Onco-Radiothérapeute

**Pr. S. Sahraoui**

Onco-Radiothérapeute

**Pr. N. Benchakroun**

Onco-Radiothérapeute

**Pr. Z. Bouchbika**

Onco-Radiothérapeute

**Dr. S. Mouafik**

Onco-Radiothérapeute

**Dr. S. Hannioui**

Réanimateur-Anesthésiste

**Dr. S. Cherqui**

Hématologue

M. El Ghabali Amine

Néphrite du Col utérin  
op. Actus en 2012.

1 - Felbuprofène obipat.

2 - Paracétamol

3 - Gamagrophies clg

RADIOLOGIE Abou Marwan  
27, Rue Ilyas Abou Marwan  
Appt N°3 - Gaumier - Casablanca  
Tél : 0522 20 34 57 - 0522 20 34 58  
Fax : 0522 47 40 09

Pr. Abdelkader ACHARKI  
Oncologue - Radiothérapeute  
Tél : 0522 157 321  
Ryad Oncologia Clinic



# LABORATOIRE D'ANALYSES MEDICALES BORDEAUX

Dr. EJ JENNANE ZINEB : Médecin Biologiste

280, Bd Bordeaux, RDC - 20040 - CASABLANCA

Tél : 0522 22 30 37 / 08 08 35 31 54 Fax : 0522 22 29 62

Site web: [www.labobordeaux.com](http://www.labobordeaux.com) Email: [laboratoirebordeaux@gmail.com](mailto:laboratoirebordeaux@gmail.com)

TP : 35460318 IF : 15269526 RC : 422030 INPE : 093061190 ICE : 000232167000019

**FACTURE N° : 200900010**

Casablanca le 02-09-2020

**Mme EL GHBALI Amina**

Demande N° 2009020002

Date de l'examen : 02-09-2020

Analyses :

## Récapitulatif des analyses

CN	Analyse	Val	Clefs
PS	Prélèvement sang	E25	E
0106	Cholestérol total	B30	B
0134	Triglycérides	B60	B
0216	Numération formule	B80	B
0439	Vitamine D	B450	B

Total des B : 620

TOTAL DOSSIER : 855.00 DH

Arrêtée la présente facture à la somme de : huit cent cinquante-cinq dirhams

Laboratoire d'Analyses Médicales Bordeaux  
Dr. EJ-JENNANE Zineb  
Médecin Biologiste  
280, Bd Bordeaux RDC Casablanca  
Tél: 0522 22 30 37 - Fax: 0522 22 29 62  
TP: 35460318 - RC: 422030



Nom & prénom : EL GHBALI AMINA

**FACTURE N° : 20/014196**

**Date : 01/09/2020**

<u>Examen</u>	<u>Montant</u>
MAMMO TOMOSYNTHESE+ECHO MAMMAIRE	1 000,00
ECHOGRAPHIE ABDOMINO-PELVIENNE	600,00
RX. POUMONS DE FACE	250,00
<b>Total Montant</b>	
<b>1 850,00</b>	

Arrêtée la présente Facture à la somme de:

MILLE HUIT CENT CINQUANTE DIRHAMS

REGLEMENT :TPE Le 01/09/2020

Relevé d'identité bancaire  
Banque Centrale Populaire  
Agence Massira  
88, bd massira el khadra Casablanca  
Compte n°:190 780 21211 9307191 000 7 73

RADIOLOGIE ABOUMADI  
27 Rue Ilyia Abou Madi - Quartier Gautier - Casablanca 20060 Maroc  
Tél: 0522.20.34.57/58 Fax: 0522.47.40.09 E-mail: contact@radiologie-aboumadi.com  
RC: 395253 Casablanca - TP: 35509523 - IF: 01086163 - CNSS: 2623884 - ICE: 002036624000064





# LABORATOIRE D'ANALYSES MÉDICALES BORDEAUX

## مختبر التحليلات الطبية بوردو

Dr. Zineb EJ JENNANE : Médecin Biologiste

LABORATOIRE BORDEAUX

Biochimie  
Bactériologie

Hématologie  
Parasitologie

Hémostase  
Mycologie

Immunologie  
Virologie

Hormonologie  
Biologie de la reproduction

Dossier : 2009020002  
Prélèvement du : 02-09-2020  
Edition : 02-09-2020

**Mme EL GHBALI Amina**

Né(e) le 15-01-1964

Code Patient A200940015

Médecin Dr ACHARKI Abdelkader

### HEMATOLOGIE

#### NUMERATION FORMULE SANGUINE (Automate SYSMEX XS-500i)

<b>Hématies</b>	4.48	M/ $\mu$ l	(4.00-5.20)
<b>Hémoglobine</b>	14.0	g/dL	(12.5-15.5)
<b>Hématocrite</b>	42	%	(37-50)
<b>VGM</b>	93	fL	(80-97)
<b>TCMH</b>	31	pg	(27-32)
<b>CCMH</b>	34	g/dL	(32-36)
<b>Leucocytes</b>	7 280	/mm <sup>3</sup>	(4 000-10 000)
Polynucléaires Neutrophiles	53.2	%	
Soit:	3 873	/mm <sup>3</sup>	(1 500-7 000)
Lymphocytes	36.5	%	
Soit:	2 657	/mm <sup>3</sup>	(1 500-4 000)
Monocytes	6.9	%	
Soit:	502	/mm <sup>3</sup>	(200-1 000)
Polynucléaires Eosinophiles	2.9	%	
Soit:	211	/mm <sup>3</sup>	(80-400)
Polynucléaires Basophiles	0.5	%	
Soit:	36	/mm <sup>3</sup>	(0-100)
<b>Plaquettes</b>	257 000	/mm <sup>3</sup>	(150 000-450 000)

### BIOCHIMIE SANGUINE

Automate COBAS C111

<b>Cholestérol total</b>	2.97	g/L	(<2.00)
(Méthode colorimétrique enzymatique.)	7.66	mmol/L	(<5.16)
Résultat contrôlé			
<b>Triglycérides</b>	2.81	g/L	(<1.50)
(Test colorimétrique enzymatique)	3.20	mmol/L	(<1.71)
Résultat contrôlé			

Laboratoire d'Analyses Médicales Bordeaux  
Dr. EJ JENNANE Zineb  
Médecin Biologiste  
280, Bd. Bordeaux, RDC - Casablanca / Tél.: 05 22 22 30 37 - Fax: 05 22 22 29 62  
RC: 422030 - CNSS: 4782620 - ICE: 000232167000019 - INPE: 093061190

Prélèvement à domicile sur rendez-vous : 06 71 45 29 04

Page : 1/2

280, Bd Bordeaux, RDC - C.P. : 20040 - Bourgogne - Casablanca / Tél.: 05 22 22 30 37 - 08 08 35 31 54

Fax.: 05 22 22 29 62 - E-mail : laboratoirebordeaux@gmail.com / Site web : www.labobordeaux.com

RC: 422030 - CNSS: 4782620 - ICE: 000232167000019 - INPE: 093061190



LABORATOIRE BORDEAUX

# LABORATOIRE D'ANALYSES MÉDICALES BORDEAUX

## مختبر التحليلات الطبية بوردو

Dr. Zineb EJ JENNANE : Médecin Biologiste

Biochimie  
Bactériologie

Hématologie  
Parasitologie

Hémostase  
Mycologie

Immunologie  
Virologie

Hormonologie  
Biologie de la reproduction

Dossier : 2009020002

Mme EL GHBALI Amina

Le 02-09-2020

### VITAMINOLOGIE

**25-OH-Vitamine D (D2+D3)**

(Technique ELFA-MINI VIDAS)

30.50 ng/ml

(30.00-160.00)

Interprétation

STATUT	25-(OH) VITAMINE D (ng/ml)
Déficience	< 20 ng/ml
Insuffisance	20 - 29 ng/ml
Suffisance	30 - 100 ng/ml
Toxicité potentielle	>150 ng/ml

#### Les aliments les plus riches en Vitamine D

Aliment	UI de Vitamine D pour 100g	Aliment	UI de Vitamine D pour 100g
Huile de foie de morue	10 000- 30 000	Huitres (3 à 4 moyenne)	240
Huile de foie de morue officinale	8500	Jaune d'œuf	400
Saumon cuit	360	Foie de bœuf cuit	30
Hareng mariné	350	beurre	60
Maquereau cuit	350	Fromage type emmental	40
Sardine conservée dans l'huile	300	Lait	4

Demande validée biologiquement par : Dr. Zineb EJ JENNANE

Laboratoire d'Analyses Médicales Bordeaux  
Dr. EJ-JENNANE Zineb  
Médecin Biologiste  
280, Bd. Bordeaux, 33000 Bordeaux - France  
Tél : 05 22 22 30 37 - Fax : 05 22 22 29 62  
Tél : 05 46 03 18 - RC : 422 030





Casablanca le 01/09/2020

**Dr. Mustapha AKIKI**  
Spécialiste en Radiologie  
Lauréat de la Faculté de  
Médecine de Nancy  
Ex Enseignant à la Faculté de  
Médecine

**PATIENT**  
**MEDECIN TRAITANT**  
**M.**

: EL GHBALI AMINA  
: PR. ACHARKI ABDELKADER

**Dr. M. AZ El-Arab BERRADA**  
Spécialiste en Radiologie  
Ex Enseignant à la Faculté de  
Médecine

## **ECHOGRAPHIE ABDOMINO-PELVIENNE**

**Dr. Hakima BENKIRANE**  
**Ep. Benjelloun**  
Spécialiste en Radiologie  
Lauréate de la Faculté de  
Médecine de Nancy  
Ex attachée au CHU Ibnou Rochd  
Diplômée de Paris  
en Imagerie de la femme

Foie homogène, de volume normal, avec des contours réguliers.  
Voie biliaire principale de calibre normal, libre de tout obstacle.  
Vésicule biliaire à paroi fine sans image de lithiasse ni autre  
anomalie endoluminale.  
Reins, rate et pancréas normaux.  
Absence d'ascite.  
Absence d'adénopathie profonde.  
Vessie pleine à paroi fine sans anomalie endoluminale.  
Absence de masse pelvienne pathologique.

**Dr. Imad HANAFI**  
Spécialiste en Radiologie  
Lauréat de la Faculté  
de Médecine de Bruxelles  
Ex. Praticien hospitalier  
des hôpitaux de Paris  
Radiologie Conventionnelle  
et Interventionnelle

### **Conclusion :**

***Echographie abdomino-pelvienne ne révélant pas d'anomalie.***

**Dr. Alae MRANI ZENTAR**  
Spécialiste en Imagerie Médicale  
Radiologie Interventionnelle  
Cancérologique et Cardio-Vasculaire  
Lauréat de l'université de Versailles-  
Saint-Quentin-en-Yvelines

Confraternellement  
**DR AKIKI M.**  
**INPE : 091004234**

- IRM Haut champ
- Scanner Spirale Multi-barettes
- Imagerie Cardio-Vasculaire
- Radiologie Générale Numérique
- Mammographie/Tomosynthèse
- Echographie-Doppler Couleur
- Echo-Doppler 3D, 4D
- Echographie Morphologique
- Cone Beam
- Panoramique Dentaire Numérique
- Denta-scanner
- Téléradiologie 4 mètres Numérique
- Ostéo-densitométrie Biphotonique
- Radiologie Interventionnelle
- Diagnostic et Thérapeutique





Casablanca le 01/09/2020

**Dr. Mustapha AKIKI**  
Spécialiste en Radiologie  
Lauréat de la Faculté de  
Médecine de Nancy  
Ex Enseignant à la Faculté de  
Médecine

**Dr. M. AZ El-Arab BERRADA**  
Spécialiste en Radiologie  
Ex Enseignant à la Faculté de  
Médecine

**Dr. Hakima BENKIRANE**  
**Ep. Benjelloun**  
Spécialiste en Radiologie  
Lauréate de la Faculté de  
Médecine de Nancy  
Ex attachée au CHU Ibnou Rochd  
Diplômée de Paris  
en Imagerie de la femme

**Dr. Imad HANAFI**  
Spécialiste en Radiologie  
Lauréat de la Faculté  
de Médecine de Bruxelles  
Ex. Praticien hospitalier  
des hôpitaux de Paris  
Radiologie Conventionnelle  
et Interventionnelle

**Dr. Alae MRANI ZENTAR**  
Spécialiste en Imagerie Médicale  
Radiologie Interventionnelle  
Cancérologique et Cardio-Vasculaire  
Lauréat de l'université de Versailles-  
Saint-Quentin-en-Yvelines

- IRM Haut champ
- Scanner Spirale Multi-barettes
- Imagerie Cardio-Vasculaire
- Radiologie Générale Numérique
- Mammographie/Tomosynthèse
- Echographie-Doppler Couleur
- Echo-Doppler 3D, 4D
- Echographie Morphologique
- Cone Beam
- Panoramique Dentaire Numérique
- Denta-scanner
- Téléradiologie 4 mètres Numérique
- Ostéo-densitométrie Biphotonique
- Radiologie Interventionnelle
- Diagnostic et Thérapeutique

**PATIENT : EL GHBALI AMINA**  
**MEDECIN TRAITANT : PR. ACHARKI ABDELKADER M.**

### MAMMOGRAPHIE : TOMOSYNTHESE

#### Technique :

Examen réalisé par un mammographe Prestina 2019 avec tomosynthèse et mammographie classique standard.

Les incidences réalisées :

- Cliché de face bidimensionnel.
- Tomosynthèse en incidence oblique.

#### Résultat :

Seins en involution grasseuse avec des résidus fibro-glandulaires supéro-externes de répartition harmonieuse sans signal fibreux hyperdense ni de foyer de micro-calcification.

Revêtement cutané fin et régulier.

Prolongements axillaires libres de toute anomalie.

### ECHOGRAPHIE MAMMAIRE :

Trame fibro-glandulaire mammaire globalement hyperéchogène de répartition harmonieuse au niveau des différents quadrants sans lésion tissulaire suspecte.

Absence d'atténuation des échos en profondeur.

Revêtement cutané et graisse adjacente sans particularité.

Creux axillaires libres de toute anomalie.

#### Conclusion :

**Bilan écho-mammographique ne révélant pas d'anomalie évolutive pouvant être classé ACR2.**

Confraternellement  
DR AKIKI M.  
INPE : 091004234

ACR0 : Des investigations complémentaires sont nécessaires.

ACR1 : Mammographie normale.

ACR2 : Anomalies bénignes ne nécessitant ni surveillance ni examen complémentaire.

ACR3 : Anomalie probablement bénigne pour laquelle une surveillance à court terme est conseillée.

ACR4 : Anomalie indéterminée ou suspecte qui indique une vérification histologique.

ACR5 : Très évocateur de malignité (supérieur à 90 % de risque de malignité) chirurgie





Casablanca le 01/09/2020

**Dr. Mustapha AKIKI**

Spécialiste en Radiologie  
Lauréat de la Faculté de  
Médecine de Nancy  
Ex Enseignant à la Faculté de  
Médecine

**Dr. M. AZ El-Arab BERRADA**

Spécialiste en Radiologie  
Ex Enseignant à la Faculté de  
Médecine

**Dr. Hakima BENKIRANE**

**Ep. Benjelloun**  
Spécialiste en Radiologie  
Lauréate de la Faculté de  
Médecine de Nancy  
Ex attachée au CHU Ibnou Rochd  
Diplômée de Paris  
en Imagerie de la femme

**Dr. Imad HANAFI**

Spécialiste en Radiologie  
Lauréat de la Faculté  
de Médecine de Bruxelles  
Ex. Praticien hospitalier  
des hôpitaux de Paris  
Radiologie Conventionnelle  
et Interventionnelle

**Dr. Alae MRANI ZENTAR**

Spécialiste en Imagerie Médicale  
Radiologie Interventionnelle  
Cancérologie et Cardio-Vasculaire  
Lauréat de l'université de Versailles-  
Saint-Quentin-en-Yvelines

**PATIENT**  
**MEDECIN TRAITANT**  
**M.**

: EL GHBALI AMINA  
: PR. ACHARKI ABDELKADER

**RX. POUMONS DE FACE**

Transparence pulmonaire normale.  
Culs de sac pleuraux libres.  
Silhouette cardio-médiastinale normale.

Confraternellement  
**DR AKIKI M.**  
INPE : 091004234

- IRM Haut champ
- Scanner Spirale Multi-barettes
- Imagerie Cardio-Vasculaire
- Radiologie Générale Numérique
- Mammographie/Tomosynthèse
- Echographie-Doppler Couleur
- Echo-Doppler 3D, 4D
- Echographie Morphologique
- Cone Beam
- Panoramique Dentaire Numérique
- Denta-scanner
- Téléradiologie 4 mètres Numérique
- Ostéo-densitométrie Biphotonique
- Radiologie Interventionnelle
- Diagnostic et Thérapeutique

S.A.R.L. au Capital de 740.000 DH - 27, Rue Ilya Abou Madi - Quartier Gauthier - 20 060 Casablanca - MAROC  
Tél.: 05.22.20.34.57/58 - Fax: 05.22.47.40.09 - Email: contact@radiologie-aboumadi.com - www.radiologie-aboumadi.com  
IRM : 05.22.46.37.10 - Scanner : 05.22.46.37.20 - Echographie : 05.22.46.37.30 - Radio Standard : 05.22.46.37.40  
TP : 35509523 - IF : 01086163 - CNSS : 2623884 - R.C : 395253 Casablanca - I.C.E : 002036624000064