

## RECOMMANDATIONS IMPORTANTES A LIRE POUR ACTIVER LES REMBOURSEMENTS ET EVITER LES REJETS

### Conditions générales :

- Le cadre réservé à l'adhérent doit être dûment renseigné.
- Le cadre réservé au médecin doit être renseigné par le praticien lui-même notamment la nature de la maladie.
- La validité de la feuille de soins est limitée à 3 mois à compter de la première consultation.
- L'entente préalable est exigée pour toute hospitalisation médicale, chirurgicale, soins dentaires spéciaux, extractions multiples, parodontie orthodontie, prothèses dentaires, prothèses auditives ou orthopédiques ainsi que pour tous les actes effectués en série.
- En cas d'accident, une déclaration précisant les causes et circonstances de l'accident est à joindre à la feuille de soins.

### Pharmacie :

- Les vignettes des médicaments doivent être obligatoirement jointes aux ordonnances.
- Pour les médicaments sans vignettes une facture de la pharmacie doit être jointe.

### Radiologie et Biologie :

- La facture ainsi qu'une copie des résultats des analyses ou du compte rendu (sous pli confidentiel) doivent être jointes à l'ordonnance médicale pour toute demande de remboursement.
- Un pli confidentiel du médecin prescripteur des analyses ou radios peut être demandé par le médecin conseil de la mutuelle.

### Optique :

- L'ordonnance du médecin prescripteur et la facture de l'opticien sont à joindre à la feuille de soins.

### Rééducation :

- L'entente préalable renseignée par le médecin prescripteur est exigée avant le début des séances de rééducations.
- Pour le remboursement, la facture et le calendrier des séances effectuées sont à joindre à la feuille de soins.

### Dentaire :

- En cas de prothèses ou de traitement canaux, l'accord préalable renseigné sur la feuille de soins est obligatoire avant le début de traitement.
- La facture doit être jointe à la feuille de soins pour toute demande de remboursement.
- La radio-après soins est obligatoire en cas de prothèses ou de traitement canaux.

### Maladie et Affection Longue Durée ALD et ALC :

- La déclaration de maladie chronique doit être renseignée par le médecin prescripteur et renouvelée tous les 6 mois.

### Adresses Mails utiles

- Réclamation : contact@mupras.com
- Prise en charge : pec@mupras.com
- Adhésion et changement de statut : adhesion@mupras.com

La MUPRAS garantit le respect de la loi n° 09-08 relative à la protection des personnes physiques à l'égard du traitement des données à caractère personnel.

**MUPRAS** : Centre Allal Ben Abdellah - 6ème Etage Angle Rue Mohamed Fakir et Rue Allal Ben Abdellah - Quartier de l'Horloge Casablanca 20000 - Tél : 05 22 20 45 45 (LG) - Fax : 05 22 22 78 18 - www.mupras.com



## Déclaration de Maladie

N° W19-576877

45903

☐ Maladie ☐ Dentaire ☐ Optique ☐ Autres

### Cadre réservé à l'adhérent (e)

Matricule : 0558 Société :  
☐ Actif ☒ Pensionné(e) ☐ Autre :  
 Nom & Prénom : PACIFICO Christiane Benjelloun  
 Date de naissance : 03-01-45  
 Adresse : 22 Rue ABOU-ABBE'S A2 Fi Maarif Extension CASA  
 Tél. 0664632249 Total des frais engagés : Dhs

### Cadre réservé au Médecin

Cachet du médecin :

Date de consultation : 07 / 10 / 2020  
 Nom et prénom du malade : PACIFICO Christiane Age :  
 Lien de parenté : ☒ Lui-même ☐ Conjoint ☐ Enfant

Nature de la maladie : HTA

En cas d'accident préciser les causes et circonstances :

Dans le cas où la maladie aurait un caractère confidentiel, communiquer les renseignements sous pli confidentiel à l'attention du médecin conseil de la Mutuelle.

J'atteste sur l'honneur l'exactitude des renseignements portés sur la présente déclaration. Je déclare avoir pris connaissance de la clause relative à la protection des données personnelles.

Fait à : Casa Le : 07 / 10 / 2020  
 Signature de l'adhérent(e) : Pauline



# RELEVÉ DES FRAIS ET HONORAIRES

Dates des Actes	Natures des Actes	Nombre et Coefficient	Montant détaillé des Honoraires	Cachet et signature du Médecin attestant le Paiement des Actes
17/01	3 elub		300	INP : 091139940
2w	Bolth		1000	CARDIOLOG
	500			Mustafa El Maani
	17/01/05			35533412 / 052226
	1000			35533411 / 11433553

# EXECUTION DES ORDONNANCES

Cachet du Pharmacien ou du Fournisseur	Date	Montant détaillé des Honoraires
PHARMACIE L. ALAZI 38 Rue Abou Abbas Maani 05 22 99 07 10 Fax: 05 22 99 07 10	17/01/05	169,50

# ANALYSES - RADIOGRAPHIES

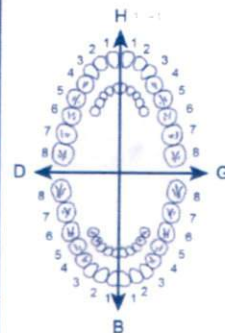
Cachet et signature du Laboratoire et du Radiologue	Date	Désignation des Coefficients	Montant des Honoraires

# AUXILIAIRES MEDICAUX

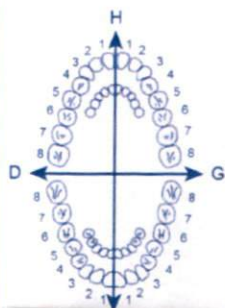
Cachet et signature du Particien	Date des Soins	Nombre				Montant détaillé des Honoraires
		AM	PC	IM	IV	

# VOLET ADHERENT

\* Il est entendu que le règlement est conditionné par la fourniture de tous les justificatifs exigés par la Mutuelle.



# O.D.F PROTHESES DENTAIRES



# DETERMINATION DU COEFFICIENT MASTICATOIRE

	H	
25533412	21433552	
00000000	00000000	
D		G
00000000	00000000	
35533411	11433553	
	B	

[Création, remont, adjonction]  
Fonctionnel, Thérapeutique, nécessaire à la profession

COEFFICIENT  
DES TRAVAUX

MONTANTS  
DES SOINS

DEBUT  
D'EXECUTION

FIN  
D'EXECUTION

COEFFICIENT  
DES TRAVAUX

MONTANTS  
DES SOINS

DATE DU  
DEVIS

DATE DE  
L'EXECUTION

COZAAR 50 mg  
28 comprimés pelliculés sécables  
AMM N° 06DMP/21/NC1



6 118000 290018

COZAAR 50 mg  
28 comprimés pelliculés sécables  
AMM N° 06DMP/21/NC1



6 118000 290018

CACHET DU PRATICIEN ATTESTANT L'EXECUTION

**Docteur Saâd SOULAMI**

**Professeur de Cardiologie**

Spécialiste des maladies du Cœur et des vaisseaux

Diplômé de la Faculté de Médecine de Paris

Echo Doppler Couleur - Holter

**الدكتور سعد السلمي**

**أستاذ سابقا بكلية الطب بالدار البيضاء**

إختصاصي في أمراض القلب و الاوعية الدموية

خريج كلية الطب بباريس

فحص القلب بالصدى و الدوبلير بالالوان



Patient : \_\_\_\_\_

Casablanca, le 7 OCT 2020

CHRISTIANE

Cotazac 100

149,30

1 y sans  
qd le plt d'eff

Levodopa 50

13,40

1 y à jour

Levodopa 200

680

T=169,10

1 y 2 fr

356, Rue Mostafa El Maâni (côté Rue d'Agadir) - 1<sup>er</sup> étage - Casablanca - 356

Tél.: 05 22 22 18 84 / 06 62 88 90 91 - Tél./Fax: 05 22 26 13 36 - Urgence: 06 65 14 69 96

CNSS: 2700608 - IF: 41802254 - ICE: 00175507600067 - IPN: 091130922



**Docteur Saâd SOULAMI**

**Professeur de Cardiologie**

Spécialiste des maladies du Cœur et des vaisseaux

Diplômé de la Faculté de Médecine de Paris

Echo Doppler Couleur - Holter



**الدكتور سعد السامي**

أستاذ سابقا بكلية الطب بالدار البيضاء

إختصاصي في أمراض القلب و الاوعية الدموية

خريج كلية الطب بباريس

فحص القلب بالصدى و الدوبلير بالالوان

Patient : SACI Saâd Casablanca, le 07/10/2020

Cherine

Nale Stune

- Echo Doppler Couleur

1 h 30 = 1000 DZ

- Echo Doppler Couleur

1 h 30 = 1000 DZ

TOTAL = 2000,00 DZ

Dr. Saâd Soulami

356, Rue Mostafa El Maâni (côté Rue d'Agadir) - 1<sup>er</sup> étage - Casablanca - E-mail : cabinetssoulami@gmail.com

Tél.: 05 22 22 18 84 / 06 62 88 90 91 - Tél./Fax: 05 22 26 13 36 - Urgence : 06 65 14 69 96

CNSS : 2700608 - IF : 41802254 - ICE : 001755076000067 - IPN : 091130922

# Docteur Saâd SOULAMI

Spécialiste des Maladies du Coeur et Vaisseaux

Diplômé de la Faculté de Médecine de Paris

Ex-Professeur à la Faculté de Médecine  
de Casablanca

Echo Doppler Couleur - Holter



الدكتور سعد السلمي

إختصاصي في أمراض القلب و الاوعية الدموية

خريج كلية الطب بباريس

أستاذ سابقا بكلية الطب بالدار البيضاء

فحص القلب بالصدى و الدوبلير بالالوان

## ECHO-DOPPLER COULEUR CERVICO-ENCEPHALIQUE Casablanca, le

Nom & Prénom : Mme PACIFICO CHRISTIANE

Indication : HTA

Les deux artères carotides primitives présentent des spectres normaux, avec une nette surcharge myo-intimale échographique.

Petites Plaques athéromateuses légèrement calcifiées, sans obstruction et sans retentissement hémodynamique au niveau du bulbe carotidien gauche et droit avec un flux hémodynamique normal.

La carotide primitive est le siège d'une nette surcharge myo-intimale échographique.

les carotides internes sont le siège d'une petite plaque athéromateuse à leur origine sans obstruction hémodynamique. Les flux en aval sont normaux .

Les artères ophtalmiques circulent en sens physiologique.

Les carotides externes sont perméables avec un flux correct. Pas de plaque athéromateuse à leur origine.

Les artères vertébrales, étudiées en V3, V2 et V1 jusqu'à leurs ostia ne présentent aucun signe de sténose, notamment ostiale et leur calibre est normal.

Absence d'anomalie morphologique ou hémodynamique sur les deux artères sous-clavières.

A noter une petite plaque pariétale sur l'origine de la sous clavière droite et gauche .

Veines jugulaires internes perméables.

AU TOTAL :

Echo Doppler cervico-encephalique révélant une nette surcharge intimale échographique en regard des carotides primitives et de la sous clavière droite.

Petites plaques athéromateuses sur la bulbe carotidien gauche et droit partiellement calcifiées et sans retentissement hémodynamique.

Ces plaques empiètent sur l'origine des carotides internes de façon bilatérale et sans retentissement en aval.

Pas d'insuffisance vertébro-basillaire.

Pr. S. SOULAMI

Dr. Saâd SOULAMI  
Professeur de Cardiologie  
356, Rue Mostafa El Maâni  
Tél.: 05 22 22 18 84 / 06 62 88 90 91  
Fax: 05 22 26 13 36

356, زنقة مصطفى المعاني (قرب زنقة أكادير) - الدار البيضاء

356, Rue Mostafa El Maâni (coté Rue d'Agadir) - 1<sup>er</sup> étage - Casablanca - E-mail : cabinetsoulami@gmail.com

Tél.: 05 22 22 18 84 / 06 62 88 90 91 - Tél./Fax: 05 22 26 13 36 - Urgence : 06 65 14 69 96

CNSS : 2700608 - IF : 41802254 - ICE : 001755076000067-IPN : 091130922



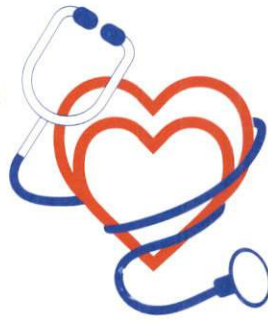# Docteur Saâd SOULAMI

Spécialiste des Maladies du Cœur et Vaisseaux

Diplômé de la Faculté de Médecine de Paris

Ex-Professeur à la Faculté de Médecine  
de Casablanca

Echo Doppler Couleur - Holter



## الدكتور سعد السلمي

إختصاصي في أمراض القلب و الاوعية الدموية

خريج كلية الطب بباريس

أستاذ سابقا بكلية الطب بالدار البيضاء

فحص القلب بالصدى و الدوبلير بالالوان

**La valve mitrale** est de texture ~~épaisse et remaniée~~, souple dans sa cinétique et l'appareil sous valvulaire mitral est remanié. La surface mitrale est normale.. L'étude du flux mitral retrouve une discrète IM au doppler couleur .Il existe des PRVG normales avec un rapport E/E' à 8 en latéral

**Le ventricule gauche** est de taille normale avec une bonne cinétique globale et segmentaire et la fonction ventriculaire gauche systolique est satisfaisante.

**Hypertrophie concentrique symétrique modérée du VG**

Le septum inter-ventriculaire est normal, ainsi que le septum inter-auriculaire.

**Le ventricule droit** a une cinétique globale et une taille normale.

Fonction VD normale avec TAPSE à 25 mm et onde S en anneau tricuspide à 9 cm/S

VCI de taille normale et compliant ++

La valve tricuspide est fine et son flux antérograde au doppler est normal.

La pression pulmonaire systolique estimée à partir de l'IT est à 30 mmHg.

Les sigmoïdes pulmonaires sont fines et leur flux au doppler est normal.

**Il n'y a pas d' épanchement péricardique.**

**AU TOTAL :**

**EXAMEN ECHOCARDIOGRAPHIQUE REVELANT UNE HYPERTROPHIE CONCENTRIQUE SYMETRIQUE MODEREE DU VG AVEC UNE BONNE FONCTION VG SYSTOLIQUE. IM GRADE I . PRVG NORMALES**

Pr. S. SOULAMI

Dr. Saad SOULAMI  
Spécialiste de Cardiologie  
Tél.: 05 22 22 18 84 / 06 62 88 90 91  
Fax: 05 22 26 13 36  
Urgence: 06 65 14 69 96  
CNSS: 2700608 - IF: 41802254 - ICE: 001755076000067-IPN: 091130922

356, Zénقة مصطفى المعاني (قرب زénقة أكادير) - الدار البيضاء

356, Rue Mostafa El Maâni (coté Rue d'Agadir) - 1<sup>er</sup> étage - Casablanca - E-mail : cabinetsoulami@gmail.com

Tél.: 05 22 22 18 84 / 06 62 88 90 91 - Tél./Fax: 05 22 26 13 36 - Urgence: 06 65 14 69 96

CNSS : 2700608 - IF : 41802254 - ICE : 001755076000067-IPN : 091130922

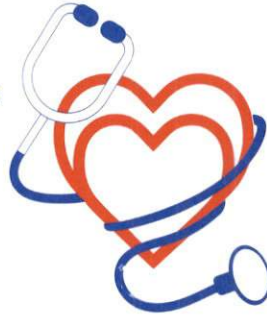# Docteur Saâd SOULAMI

Spécialiste des Maladies du Coeur et Vaisseaux

Diplômé de la Faculté de Médecine de Paris

Ex-Professeur à la Faculté de Médecine  
de Casablanca

Echo Doppler Couleur - Holter



الدكتور سعد السلمي

إختصاصي في أمراض القلب و الاوعية الدموية

خريج كلية الطب بباريس

أستاذ سابقا بكلية الطب بالدار البيضاء

فحص القلب بالصدى و الدوبلير بالالوان

Casablanca 07/10/2020

## COMPTE RENDU D'ECHOCARDIOGRAPHIE DOPPLER COULEUR

Nom et Prénom : MME PACIFICO CHRISTIANE

Indications : Précordialgies et dyspnée + HTA

### MESURES TM

Aorte : 31,3 mm O.V.A : 20 mm

OG : 36,6 mm

### Valves mitrales:

Surface mitrale 4,5 cm<sup>2</sup>

### Ventricule gauche :

Diamètre télédiastolique 45,2 mm

Diamètre télésystolique : 25 mm

Pourc de raccourcissement : 440 %

Fraction d'éjection : 70 %

Contractilité globale : Bonne

Contractilité segmentaire : Bonne

Septum IV : 11,5/16 mm

Paroi Post : 11,2/16,5 mm

Ventricule droit : 25,6 mm

Valves pulmonaires : RAS

Valves tricuspides : RAS

### COMMENTAIRES :

Les sigmoïdes aortiques sont très épaissies, leur cinétique et leur ouverture sont normales et l'étude du flux aortique au doppler est normal. L'aorte initiale est de calibre normal et athéromateuse.

Il n'y a pas d'insuffisance aortique au doppler couleur.

L'oreillette gauche est de taille peu dilatée et il n'a pas été individualisé de thrombus à l'échographie de ce jour.

*(Signature)*

356, Zénقة مصطفى المعاني (قرب زénقة أكادير) - الدار البيضاء

356, Rue Mostafa El Maâni (coté Rue d'Agadir) - 1<sup>er</sup> étage - Casablanca - E-mail : cabinetsoulami@gmail.com

Tél.: 05 22 22 18 84 / 06 62 88 90 91 - Tél./Fax: 05 22 26 13 36 - Urgence : 06 65 14 69 96

CNSS : 2700608 - IF : 41802254 - ICE : 001755076000067-IPN : 091130922

Dr Saad SOULA  
Age: 45 ans  
Sex: Male  
356, Rue Mustafa El Maân  
+0522221084 / 0522261  
356146546-CAS-

Fréq.Card:	62 BPM
Int PR:	161 ms
Dur.QRS:	77 ms
QT/QTc:	402 / 408 ms
Axes P-R-T:	73 44 56
Moy RR:	955 ms
QTcB:	411 ms
QTcF:	408 ms

**Non confirmé**

