

RECOMMANDATIONS IMPORTANTES A LIRE POUR OBTENIR LES REMBOURSEMENTS ET EVITER LES REJETS

Conditions générales :

Le cadre réservé à l'adhérent doit être dûment renseigné.

Le cadre réservé au médecin doit être renseigné par le praticien lui-même notamment la nature de la maladie.

La validité de la feuille de soins est limitée à 3 mois à compter de la première consultation.

L'entente préalable est exigée pour toute hospitalisation médicale, chirurgicale, soins dentaires spéciaux, extractions multiples, parodontie orthodontie, prothèses dentaires, prothèses auditives ou orthopédiques ainsi que pour tous les actes effectués en série.

En cas d'accident, une déclaration précisant les causes et circonstances de l'accident est à joindre à la feuille de soins.

Pharmacie :

Les vignettes des médicaments doivent être obligatoirement jointes aux ordonnances.

Pour les médicaments sans vignettes une facture de la pharmacie doit être jointe.

Biologie et Biologie :

La facture ainsi qu'une copie des résultats des analyses ou du compte rendu (sous pli confidentiel) doivent être jointes à l'ordonnance médicale pour toute demande de remboursement.

Un pli confidentiel du médecin prescripteur des analyses ou radios peut être demandé par le médecin conseil de la mutuelle.

Optique :

L'ordonnance du médecin prescripteur et la facture de l'opticien sont à joindre à la feuille de soins.

Rééducation :

L'entente préalable renseignée par le médecin prescripteur est exigée avant le début des séances de rééducations.

Pour le remboursement, la facture et le calendrier des séances effectuées sont à joindre à la feuille de soins.

Dentaire :

En cas de prothèses ou de traitement canalaires, l'accord préalable renseigné sur la feuille de soins est obligatoire avant le début de traitement.

La facture doit être jointe à la feuille de soins pour toute demande de remboursement.

La radio-après soins est obligatoire en cas de prothèses ou de traitement canalaires.

Maladie et Affection Longue Durée ALD et ALC :

La déclaration de maladie chronique doit être renseignée par le médecin prescripteur et renouvelée tous les 6 mois.



MUPRAS
Mutuelle de Prévoyance
& d'Actions Sociales
de Royal Air Maroc

Déclaration de Maladie

N° P19- 054892

☒ Maladie

☐ Dentaire

☐ Optique

☐ Autres

46323

Cadre réservé à l'adhérent (e)

Matricule : 1657 Société : RAM

☐ Actif ☒ Pensionné(e) ☐ Autre :

Nom & Prénom : CHRAIBI ABDELMALEK

Date de naissance : 01/06/53

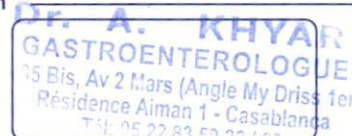Adresse : 15, Rue EL CAÏD A. Ahmed

Casa

Tél. : 0661253157 Total des frais engagés : 2442,20 Dhs

Cadre réservé au Médecin

Cachet du médecin :



Date de consultation : 25/10/2020

Nom et prénom du malade : CHRAIBI Abdelmalek Age :

Lien de parenté : ☒ Lui-même ☐ Conjoint ☐ Enfant

Nature de la maladie : Dysphagie + élévation de l'ALC

En cas d'accident préciser les causes et circonstances :


Dans le cas où la maladie aurait un caractère confidentiel, communiquer les renseignements sous pli confidentiel à l'attention du médecin conseil de la Mutuelle.

J'atteste sur l'honneur l'exactitude des renseignements portés sur la présente déclaration. Je déclare avoir pris connaissance de la clause relative à la protection des données personnelles.


Fait à : Casa Le : 20/10/20

Signature de l'adhérent(e) : [Signature]


RELEVÉ DES FRAIS ET HONORAIRES

Dates des Actes	Natures des Actes	Nombre et Coefficient	Montant détaillé des Honoraires	Cachet et signature du Médecin attestant le Paiement des Actes
05.10.20	a		300 dh	
12.10.20	ce		gratuit	
15.10.20			Gratuit	

EXECUTION DES ORDONNANCES

Cachet du Pharmacien ou du Fournisseur	Date	Montant de la Facture
	12/10/2020	142.20

ANALYSES - RADIOGRAPHIES

Cachet et signature du Laboratoire de Radiologie	Date	Désignation des Coefficients	Montant des Honoraires
	15/10/2020	1350 + 1350 + 1350 + 1350	2000.00

AUXILIAIRES MEDICAUX

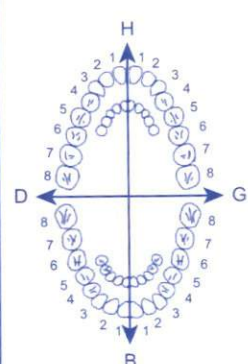
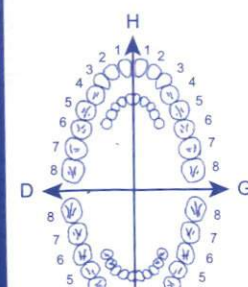
Cachet et signature du Praticien	Date des Soins	Nombre				Montant détaillé des Honoraires
		AM	PC	IM	IV	

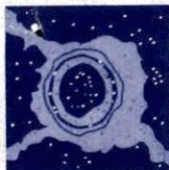
RELEVÉ DES FRAIS ET HONORAIRES

Le praticien est prié de préciser la dent traitée, l'acte pratiqué en indiquant la nature des soins.

Important :

Veillez joindre les radiographies en cas de prothèses ou de traitement canalaires, ainsi que le bilan

SOINS DENTAIRES	Dents Traitées	Nature des Soins	Coefficient	
				CCEFFICIENT DES TRAVAUX <input type="text"/>
				MONTANTS DES SOINS <input type="text"/>
				DEBUT D'EXECUTION <input type="text"/>
				FIN D'EXECUTION <input type="text"/>
O.D.F PROTHESES DENTAIRES	DETERMINATION DU CCEFFICIENT MASTICATOIRE <div style="display: flex; justify-content: space-between;"> <div> H 25533412 00000000 D 00000000 35533411 B </div> <div> 21433552 00000000 G 00000000 11433553 B </div> </div>			CCEFFICIENT DES TRAVAUX <input type="text"/>
	(Création, remont, adjonction) Fonctionnel, Thérapeutique, nécessaire à la profession			MONTANTS DES SOINS <input type="text"/>
				DATE DU DEVIS <input type="text"/>



LABORATOIRE D'ANATOMIE ET DE CYTOLOGIE PATHOLOGIQUES IBN KHALDOUN

Dr. SEKKAT F. Dr. BRITEL A.

FACTURE

FACTURE : 2429

CASABLANCA LE : 15/10/2020

Analyses effectuées le: 15/10/2020

Pour.....: **Mr. CHRAIBI ABDELMALEK**

Sur prescription du: Dr KHYARI ABDELLAH

Code.....: 02W3607



Organisme.....:

Montant Net : 2000.00

Dhs

Arrêtée la présente facture à la somme de :

DEUX MILLES Dhs 00 Cts

LABORATOIRE DE PATHOLOGIQUES
IBN KHALDOUN
104 BIS, Angle Bd Abdelmoumen et Rue Chatila
Dr. F. SEKKAT
Dr. A. BRITEL

104 مكرر. زاوية عبد المومن - 1. زنقة شاتلا - الدار البيضاء - الهاتف: 0522.99.37.20/21 - الفاكس: 0522.99.37.86

104 bis, Angle Bd Abdelmoumen - 1, Rue Chatila - Casablanca - Tél.: 0522.99.37.20/21 - Fax : 0522.99.37.86

Email : laboratoire.ibnkhaldoun@gmail.com

I.F : 01085932 - Patente : 34772143 - ICE : 001676411000013



Dr. SEKKAT F. Dr. BRITEL A.

DEMANDE D'EXAMEN HISTO - CYTOPATHOLOGIQUE

Ordonnance du docteur :

Nom et prénom CHRAÏBI HBARKESS MR ☒ MME ☐ MLLE ☐ ENF ☐

Age: 73 yrs

Référence :

Siège et nature du prélèvement :

Cytologie :

- Frottis de dépistage : - Vagin ☐ Exocol ☐ Endocol ☐ Endometre ☐

- Date des dernières règles :

~~Traitements éventuels~~

Renseignements cliniques et paracliniques

LABORATOIRE IBN KHALDOUN
104 Bd. Abdelmoumen et
Dr. A. BERTHE
- 8 ulcères à la base du nez sur une de ses
Antrite ulcéreuse
langues suspecte.

2 polyps de la dernière latordienne

Radiographies:

Date _____

Signature

Docteur Abdallah Khyari

Diplômé de la Faculté de Médecine
Xavier Bichat - Paris

Spécialiste Diplômé : C.E.S. National
des Maladies de l'Appareil Digestif

A.E.S. de Proctologie Médico-Chirurgicale
(Hémorroïdes - Fissures - Fistules)

Diplômé d'Etudes Supérieures de Médecine
et d'Epidémiologie Tropicales

Fibro - Endoscopie - Echographie

Membre de la Société Nationale
Française de Gastro-Enterologie

Ancien Attaché à l'hôpital Cochin - Paris

الدكتور عبد الله الخياري

خريج كلية الطب كزايفي بشا بباريس

اختصاصي في أمراض الجهاز الهضمي

شهادة الدروس العليا في علاج وجراحة
أمراض المخرج والبواسير

شهادة الدروس العليا في الأمراض
الاستوائية والعدوى الإفريقية

تشخيص ووقاية أمراض الجهاز الهضمي
بالمناظير والأشعة الصوتية

عضو بالجمعية الوطنية الفرنسية
لأمراض الجهاز الهضمي

ملحق سابقا بمستشفى كوشان بباريس

Casablanca le 05/10/2020

Clinique. ZERHOUNE,

Merci de remettre un devis à M. CHRAÏBI Abdelmalek

Pour une Fibroscopie OGD et une Colonoscopie.

R / C : Dysplasie + élévation de l'Alb.
Tabacisme et obésité chronique.

Assurance MUPRAS

Hôpital de jour

NB : Un éventuel acte thérapeutique per-endoscopique sera facturé
en sus du prix forfaitaire (Polypectomie, Mucosectomie, injection
De produits sclérosants et ou hémostatiques etc...)

Dr. A. KHYARI
GASTROENTEROLOGUE
105 Bis, Av. 2 Mars (Angle My Idriss 1^{er}) Résidence Aïmen Alkair 1 - Casablanca

Docteur A. KHYARI

Gastro-Entérologue

Av. 2 Mars (angle My Idriss 1^{er})

Rés. AïMAN 1 -Casablanca

Tél : 0522.83.59.22 / 0522.83.59.23

GSM : 0661.45.87.28

Casablanca le : 12/10/2020

PREPARATION POUR COLOSCOPIE

Nom : Mr CHRAIBI Abdelmalek

Commencer la préparation par

1- LAXE Forte suppositoire

1 suppo le matin

2- FORTTRANS (4 grands sachets)

Diluer un grand sachet dans un litre d'eau.

Boire les 2 litres de la solution en une heure entre 13 h et 14 h,

Boire les 2 litres restant en une heure le soir entre 20 h et 21h

I.C.E : 002141005000015
INP : 091085829
I.F : 41606374

Dr. A. KHYARI
GASTROENTEROLOGUE
105 Bis, Av 2 Mars (Angle My Driss 1^{er})
Résidence Aïman 1 - Casablanca

mapnar
Zi Zanata Ain Sebba Casablanca Maroc
FORTTRANS SAC B4
P.P.V. : 142,20 DH
6118001181209

LOT : P25578
Exp : 11/2022

DOCTEUR ABDALLAH KHYARI
Diplômé de la Faculté de Médecine Xavier Bichat Paris

Spécialiste en hépato-gastro-entérologie

Proctologie Médico-Chirurgicale

Casablanca le, 15/10/2020

COLOSCOPIE

Mr CHRAIBI Abdelmalek

Anesthésie : Dr Elkhatab
Lieu : Clinique Zerhoun
Appareil : Olympus Cv 180

Clinique

Epigastralgies atypiques avec une gêne rétrosternales à la déglutition des aliments et et parfois même des liquides.
Elévation modérée de l'ACE

Examen

Préparation colique par 4 sachets de FORTTRANS.
Qualité: moyenne à satisfaisante.

Progression jusqu'au coecum.

Présence au niveau de la charnière recto-sigmoïdienne d'un petit polype sessile réséqué à la pince à biopsie et situé à 20 cms de la marge anale et d'un deuxième polype situé à 19 cms de la marge anale dont la tête est framboisée et d'environ 15 mm de grand axe avec un pédicule large. Nous avons opté pour sa biopsie et le programmer pour une résection en présence d'un plateau technique adéquat en fonction des résultats histo-pathologiques des prélèvements.

Les autres segments coliques examinés (colon gauche, colon transverse, colon droit , coecum et valvule de Bauhin) aussi bien en progression qu'au retrait de l'appareil, présentent une muqueuse d'aspect normal en dehors de quelques zones recouvertes de matières gênant leur visualisation.
Biopsies.

Conclusion

Deux polypes de la charnière recto-sigmoïdienne.
Biopsies

Présence au niveau
de la charnière recto-
sigmoïdienne d'un
petit polype sessile
réséqué à la pince à
biopsie et d'un deuxi-
ème polype situé à 19
cms de la marge anale
dont la tête est framboi-
sée et d'environ 15 mm
de grand axe avec un
pédicule large. Nous
avons opté pour sa bio-
psie et le programmer
pour une résection en
présence d'un plateau
technique adéquat en
fonction des résultats
histo-pathologiques des
prélèvements.

105 Bis, Avenue, 2 Mars (Angle Bd Moulay Idriss 1er) Résidence AIMEN 1- Casablanca - Tél. : 022.83.59.22/23 Fax : 022.82.45.43
GSM : 061.45.87.28 E-mail : a.khyari@menara.ma

Dr. A. KHYARI
GASTROENTEROLOGUE
105 Bis, Av 2 Mars (Angle My Driss 1er)
Résidence Aïmen 1 - Casablanca
Tél: 05 22 83 59 22 / 23

DOCTEUR ABDALLAH KHYARI

Diplômé de la Faculté de Médecine Xavier Bichat Paris

Spécialiste en hépato-gastro-entérologie

Proctologie Médico-Chirurgicale

Casablanca le, 15/10/2020

FIBROSCOPIE OESOGASTRODUODÉNALE

Mr CHRAIBI Abdelmalek

Anesthésie : Dr El Khattib

Lieu : Cl. Zerhoun

Appareil : Olympus Clv 180

Clinique

Epigastralgies atypiques avec une gêne rétrosternales à la déglutition des aliments et et parfois même des liquides.

Elévation modérée de l'ACE

Examen

Oesophage

Muqueuse cardioœsophagienne normale.

Cardia muqueux en place à 38 cm des arcades dentaires.

Estomac

Lac muqueux clair.

Muqueuse fundique et son plissement normaux aussi bien en vision direct qu' en rétrovision. 2 biopsies

Muqueuse antrale présentant trois petits ulcères dont deux déprimés en leur centre. biopsies.

Pylore aisément franchi avec une muqueuse normale.

Bulbe

Muqueuse et morphologie normales.

Duodénum post-bulbaire

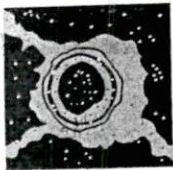
Muqueuse normale.

Conclusion

Antrite ulcérée.

Biopsies

Dr. A. KHYARI
GASTROENTEROLOGUE
105 Bis, Av 2 Mars (Angle My Driss 1er)
Résidence Aïmen 1 - Casablanca



LABORATOIRE D'ANATOMIE ET DE CYTOLOGIE PATHOLOGIQUES IBN KHALDOUN

Dr. SEKKAT F. Dr. BRITEL A.
ANATOMOCYTOPATHOLOGISTES

Nom : CHRAIBI ABDELMALEK

Docteur : KHYARI ABDELLAH

Age : 73 ans

Date de réception : 15/10/2020

Code Patient : 02W3607

Organisme :

Organe : Estomac+ Colon.

RENSEIGNEMENTS CLINIQUES : 2 ulcères de l'antré siégeant sur une dépression, muqueuse suspecte.

- Antrite ulcérée.

- 2 Polypes de la charnière rectosigmoïdienne suspects de malignité.

I/- Estomac : 1/- Ulcère de l'antré.

2/- Ulcère de l'antré.

3/- Biopsies étagées.

II/- Colon : 4/- gros polype à 19 cm.

5/- polype à 20 cm

I/- Estomac :

1- Ulcère de l'antré :

L'examen histologique concerne trois fragments biopsiques provenant d'une muqueuse de type antral, dessinant des structures pseudo-villeuses en surface. Le revêtement est pseudostratifié, par endroits. Ailleurs, il est régulier, sans signe de dysplasie ni de métaplasie intestinale.

Le chorion est fibreux. Il est le siège d'un infiltrat inflammatoire minime, fait de lymphocytes, de plasmocytes et de polynucléaires neutrophiles.

La densité glandulaire est légèrement diminuée.

L'*Helicobacter pylori* est retrouvé en quantité modérée.

2 - Ulcère de l'antré :

L'examen histologique concerne deux fragments biopsiques provenant d'une muqueuse de type antral, dessinant des structures pseudo-villeuses en surface également.

Le chorion est fibreux, siège d'un infiltrat inflammatoire modéré, polymorphe, diffus.

La densité glandulaire semble être conservée.

L'*Helicobacter pylori* est retrouvé en quantité modérée.

3 - Biopsies étagées :

L'examen histologique concerne cinq fragments biopsiques. Deux d'entre eux proviennent d'une muqueuse fundique dont le revêtement est régulier. Le chorion est légèrement inflammatoire, fait de lymphocytes et de plasmocytes. La densité glandulaire est globalement conservée.

Il est vu quelques foyers de suffusions hémorragiques.

Quelques *Helicobacter pylori* sont observés.

Un autre fragment correspond à une muqueuse de type antral et les deux derniers fragments correspondent à une muqueuse gastrique superficielle, dont le revêtement est également régulier.

Le chorion est modérément inflammatoire avec des lymphocytes, des plasmocytes et des polynucléaires neutrophiles.

La densité glandulaire semble être conservée en antrale.

L'*Helicobacter pylori* est retrouvé en quantité modérée.

II/- Colon :

1 - Polype à 19 cm :

L'examen histologique concerne quatre fragments biopsiques, provenant d'une muqueuse colique, polypoïde, dont les cryptes sont légèrement festonnées, bordées d'un revêtement légèrement hyperplasique, fait d'entérocytes et de cellules caliciformes.

La chorion est oedémateux, siège de quelques foyers de suffusions hémorragiques et d'un discret infiltrat inflammatoire.

2 - Polype à 20 cm :

L'examen histologique concerne deux fragments biopsiques, provenant d'une muqueuse de type colorectal, polypoïde siège d'une lésion adénomateuse, d'architecture villose et glandulaire.

Le revêtement bordant ces structures présente une pseudostratification. Les noyaux sont allongés, hyperchromatiques, occupant les $\frac{3}{4}$ de la hauteur épithéliale avec conservation de la mucosécrétion.

Le chorion sous jacent est inflammatoire, fait de lymphocytes, de plasmocytes et de polynucléaires.

Il n'est pas vu d'élément invasif.

- CONCLUSION :
- I/-1- Gastrite chronique antrale légère, d'activité modérée, atrophique légère, sans métaplasie intestinale ni dysplasie avec présence d'*Hélicobacter pylori* (++).
 - Absence de malignité.
 - I/-2- Gastrite chronique antrale modérée, d'activité modérée, non atrophique, sans métaplasie intestinale ni dysplasie avec présence d'*Hélicobacter pylori* (++).
 - I/-3 - Gastrite chronique fundique légère, non atrophique, non active, sans métaplasie intestinale ni dysplasie avec présence d'*Hélicobacter pylori* (+).
 - Gastrite chronique antrale modérée, d'activité modérée, non atrophique, sans métaplasie intestinale ni dysplasie avec présence d'*Hélicobacter pylori* (++).
 - Absence de malignité.
 - II/- 1- Aspect histologique en faveur d'un polype hyperplasique.
 - Absence de signe malignité.
 - II/- 2 - Il s'agit adénome tubulo-villeux en dysplasie de bas de grade.
 - Absence d'élément invasif.
 - Absence de malignité.

Signé : DR. F. SEKKAT**

LABORATOIRE DE PATHOLOGIE
IBN KHALDOUN
104 BIS, Angle Bd Abdou Moumen et Rue Chott
Dr. F. SEKKAT
Dr. A. BRITZ